BOSTON MEDICAL LIBRARY
PURCHASED FROM THE INCOME OF THE
SAMUEL WHEELER WYMAN
MEMORIAL FUND

Über
Augenerkrankungen
als Folge pathologischer Zustände der Nase und deren Nebenhöhlen

von

Dr. Friedrich Stocker

I. Assistenzarzt der Berner Universitätsaugenklinik

Mit einem Vorwort von

Prof. Dr. Siegrist

Direktor der Berner Universitätsaugenklinik

Mit 17 farbigen und 2 schwarzen Abbildungen

1922

VERLAG ERNST BIRCHER, LEIPZIG
AKTIENGESELLSCHAFT

VERLAG ERNST BIRCHER, AKTIENGESELLSCHAFT, LEIPZIG

Die ultra- und
polarisations-mikroskopische
Erforschung des lebenden Auges
und ihre Ergebnisse

Mit 74 teils farbigen Abbildungen auf 25 Tafeln

von

Dr. Leonhard Koeppe

Privatdozent für Augenheilkunde an der Universitäts-Augenklinik zu Halle a. S.
Professor h. c. für Augenheilkunde in der Medizinischen Fakultät
der spanischen Universität Madrid

Preis Mk. 100.—

Die Bedeutung der Gitterstruktur
in den lebenden Augenmedien
für die Theorie der subjektiven Farbenerscheinungen

Eine monographische Studie

von

Dr. Leonhard Koeppe

Privatdozent für Augenheilkunde an der Universitäts-Augenklinik zu Halle a. S.
Professor h. c. für Augenheilkunde in der Medizinischen Fakultät
der spanischen Universität Madrid

Mit 20 Textbildern

Preis: Mk. 60.—

Durch alle Buchhandlungen zu beziehen, wo nicht erhältlich, direkt vom Verlag

Über
Augenerkrankungen
als Folge pathologischer Zustände der Nase und deren Nebenhöhlen

von

Dr. Friedrich Stocker
I. Assistenzarzt der Berner Universitätsaugenklinik

Mit einem Vorwort von

Prof. Dr. Siegrist
Direktor der Berner Universitätsaugenklinik

Mit 17 farbigen und 2 schwarzen Abbildungen

1922

VERLAG ERNST BIRCHER, BERN
AKTIENGESELLSCHAFT

BOSTON MEDICAL
APR 2 - 1923
LIBRARY

10592 Ky

Alle Übersetzungsrechte vorbehalten

Copyright by Ernst Bircher Verlag Bern 1922

*28.A.24.

Meinem lieben Vater

Dr. Friedrich Stocker sen.

Chefarzt der Augenabteilung der kantonalen Krankenanstalt Luzern

in Dankbarkeit gewidmet.

Inhaltsangabe.

Seite

Vorwort von Herrn Prof. Dr. A. Siegrist 7

Erster Teil.

I. Historische Einleitung 9
II. Anatomische und physiologische Vorbemerkungen 11
III. Allgemeine Pathologie der Nase und ihrer Nebenhöhlen 15
IV. Augenerkrankungen, die durch Erkrankungen der Nase und ihrer Nebenhöhlen verursacht werden 17
1. Erkrankungen der Orbita 17
a) Verursacht durch Raumbeschränkung 17
b) Verursacht durch Fortleitung einer Entzündung 20
2. Erkrankungen des Sehnerven 22
3. Erkrankungen der Retina 29
4. Erkrankungen der Uvea 31
5. Innere und äußere Muskellähmungen 33
6. Äußere Erkrankungen des Auges 34
7. Die nasalen Reflexneurosen 35
8. Erkrankungen der Tränenwege 37
V. Theorien über den Zusammenhang von Augen- und Nasenerkrankungen . . 37
VI. Über die Therapie der durch Nebenhöhlenerkrankungen verursachten Augenerkrankungen 39
VII. Die Gefahren der operativen Nebenhöhlenbehandlung 42

Zweiter Teil.

I. Einleitung 45
II. Besprechung von acht Fällen aus der Universitätsaugenklinik Bern und aus der Privatpraxis von Herrn Prof. Siegrist, bei welchen die Ätiologie einer Augenerkrankung mit großer Wahrscheinlichkeit in einer zugleich bestehenden Nebenhöhlenaffektion gesucht werden muß 46–81
III. Schlußwort 85
Literaturverzeichnis 89

Vorwort.

Können Erkrankungen der Nase und ihrer Nebenhöhlen das Sehorgan in Mitleidenschaft ziehen und gleichfalls krankhaft beeinflussen? Diese Frage ist nicht neu, sie wurde in den verflossenen Dezennien mehrfach von den bekanntesten Fachleuten aufgeworfen und an Hand von zahlreichen anatomischen und physiologischen Untersuchungen, sowie an Hand von mehr oder weniger zuverlässigen und exakten Beobachtungen und Krankengeschichten zu beantworten versucht. Eine erschöpfende und einer objektiven Kritik standhaltende Beantwortung hat sie aber bis auf den heutigen Tag nicht erfahren. Allerdings hat sich die Überzeugung, daß Erkrankungen der Nebenhöhlen pathologische, meist entzündliche Veränderungen der benachbarten Sehnerven hervorzubringen vermögen, in der letzten Zeit auf Grund des heute vorliegenden, durch genaue Beobachtung und anatomische Untersuchung gewonnenen Tatsachenmateriales wesentlich befestigt. Die Frage, ob Erkrankungen der Nase und ihrer Nebenhöhlen auch Affektionen der übrigen Teile des Auges, z. B. der Retina, der Chorioidea oder der ganzen Uvea usw. erzeugen können, ist jedoch noch völlig ungeklärt. Die Hauptschuld an dieser mangelhaften Kenntnis trägt, meiner Ansicht nach, vor allem die Seltenheit des Auftretens von Gefäßhaut- und Netzhautleiden, die durch Nasen-Nebenhöhlenaffektionen hervorgerufen sind, dann aber wohl ebenso die ungenügende Beobachtung und Untersuchung der meisten der in der Fachliteratur bereits niedergelegten einschlägigen Fälle.

Die Frage, ob Nasen-Nebenhöhlenleiden wirklich schwere Augenaffektionen der verschiedensten Art hervorrufen können, welches die Zeichen sind, an denen man diesen Zusammenhang von Nasen- und Augenaffektionen erkennen kann und schließlich die Frage, wie man in diesen, offenbar nicht sehr häufigen Fällen, die Heilung der Augenaffektion auf ungefährliche Weise erstreben soll, hat gewiß nicht bloß wissenschaftlichen, sondern bisweilen außerordentlich hohen praktischen Wert. Dies der Grund, weshalb ich meinen Schüler, Herrn Dr. F. Stocker jun., ersucht habe, sich einmal eingehend und gründlich mit diesem noch nicht erschöpfend bearbeiteten Gebiete zu beschäftigen.

Der erste Teil seiner Arbeit sollte im Anschlusse an eine historische Einleitung vorerst die anatomischen und physiologischen Verhältnisse der Nase und deren Nebenhöhlen einerseits, und der Orbita und deren Inhalte andererseits darlegen, dann die allgemeine Pathologie der Nase und ihrer Höhlen schildern und schließlich eine kurze, aber doch hinlänglich orientierende Zusammenfassung der sehr zahlreichen, jährlich auf diesem Gebiete erscheinenden, Literatur geben. Da die ältere Literatur in der trefflichen Arbeit von Brückner 1911, der letzten bedeutenden Zusammenfassung, volle Berück-

sichtigung fand, sollte besonders die neue und neueste, auch ausländische Literatur so eingehend wie möglich benützt werden, allerdings unter Berücksichtigung der älteren wichtigen Publikationen. Hierbei hatte die persönliche Auffassung des Verfassers in den Hintergrund zu treten und sich auf kurze kritische Bemerkungen zu beschränken.

Der zweite Teil der Arbeit von Dr. Stocker sollte dann der Mitteilung unseres eigenen Materiales gewidmet sein. Ich selbst verfüge nämlich sowohl aus dem reichen Materiale der Berner Universitäts-Augenklinik wie aus demjenigen meiner eigenen Privatpraxis über eine Anzahl sehr interessanter, zum Teil einzig dastehender Fälle, die dazu angetan sind, unsere Kenntnisse über den Zusammenhang von Nase und Auge zu bereichern. Diese Beobachtungen sind um so wertvoller, weil sie sämtlich genau untersucht, beobachtet und zudem durch eine Anzahl trefflicher, exakter ophthalmoskopischer Abbildungen aus den verschiedensten Stadien illustriert sind. Diese Abbildungen stammen aus meinem Privatbesitze und wurden ausnahmslos unter meiner Kontrolle von unserem Zeichner, Herrn Iseli, hergestellt.

Unsere eigenen Beobachtungen lehren uns nun mit größter Wahrscheinlichkeit, daß Nasen-Nebenhöhlenleiden, wenn auch selten, die verschiedensten Teile des menschlichen Sehorganes in Mitleidenschaft ziehen können. Ein solcher Zusammenhang zwischen Nase und Augenaffektion darf aber nur dann angenommen werden, wenn eine gewissenhafte und gründliche Allgemeinuntersuchung keine Anhaltspunkte für eine andere Entstehungsart des Augenleidens ergeben hat und wenn auf die Behandlung der Nasenaffektion hin die Augenkrankheit prompt abheilt.

Die Stockersche Monographie ist durchaus vom Standpunkte des Ophthalmologen aus geschrieben. Deshalb wurde auch die Behandlung der Nasen-Nebenhöhlenaffektionen, speziell die operative, weil in das Gebiet der Rhinologen oder Chirurgen gehörend, nur kurz gestreift. Immerhin war es notwendig, darauf hinzuweisen, daß die endonasalen Methoden der operativen Nebenhöhlenbehandlung durchaus nicht ungefährlich sind weder für das Auge, noch für das Leben des Patienten. Infolgedessen mußte die Frage aufgeworfen werden, ob sie nicht besser durch rein chirurgische, von außen her vorgehende Methoden ersetzt werden sollten.

Wir haben die Hoffnung, daß die vorliegende verdienstvolle Monographie von Dr. Stocker das Interesse unserer Fachkollegen, aber auch weiterer Ärztekreise erregen werde zum Wohle jener Augenpatienten, welche ohne genauere Kenntnis der in dieser Arbeit besprochenen Verhältnisse kaum richtig behandelt werden können und daher Gefahr laufen, ihr Augenlicht zu verlieren.

Prof. Dr. Siegrist.

APR 2 - 1923

ERSTER TEIL.

I. Historisches.

Die einigermaßen klare Erkenntnis von den Zusammenhängen zwischen Erkrankungen des Auges und dessen Umgebung einerseits und Affektionen der Nase und ihrer Nebenhöhlen anderseits hat sich erst im Laufe des letzten Jahrhunderts allmählich herausgebildet. Obwohl die Alten über die anatomischen Verhältnisse auch dieses Gebietes schon wohl orientiert waren, finden wir in ihren Schriften über pathologische Zusammenhänge zwischen Auge und Nase nur äußerst spärliche Angaben. Ihre Auffassung, daß die Nebenhöhlen der Nase zur Lüftung des Gehirns dienten, lenkten wohl ihre Aufmerksamkeit mehr auf Zusammenhänge mit diesem. So berichtet Hippokrates über den wohltätigen Einfluß, den die Entleerung von Eiter aus sämtlichen Schädelöffnungen auf mit Kopfschmerzen einhergehende Erkrankungen des Gehirns ausübt: „capite dolente et vehementer laboranti pus, aut ozna, aut sanguis, per nares, vel os, vel aures effluens, morbum tollit". In seinen Voraussagen spricht Hippokrates andeutungsweise von Flimmern vor den Augen und Kopfschmerzen bei denjenigen, „denen Blut aus der Nase fließt". Galen (42, Bd. 14 p. 30) beschreibt bei Tränensackleiden therapeutische Perforationen gegen die Nase hin. In der 2. Hälfte des 18. Jahrhunderts soll Morgagni, der die Mündung des Tränennasenganges kennen lernte, auf den Zusammenhang von Augen- und Nasenerkrankungen hingewiesen haben.

Klar und eindeutig schreibt erst Joseph Beer (8) in seiner 1817 erschienenen „Lehre von den Augenkrankheiten" über Erblindung infolge eines „unterdrückten Schnupfens" in den beiden Kapiteln: Von dem vicarierenden schwarzen Staare des unterdrückten Schnupfens ohne (1. c. pag. 530) und mit (1. c. pag. 566) wahrnehmbarer Schleim- und Eiteransammlung in den Stirnhöhlen. „Der Kranke empfindet gleich nach der Unterdrückung eines heftigen Schnupfens einen drückenden, stumpfen, immer heftiger werdenden, auf die Nasenwurzel und die Stirnhöhlengegend begrenzten Schmerz, mit dem sich zu gleicher Zeit eine sehr bedeutende amaurotische Gesichtsschwäche entweder bloß in einem oder in beyden Augen zugleich einstellt, welche mit verschiedenen Lichterscheinungen, mit verengter und völlig gerundeter, aber sehr bleichschwarzer Pupille, mit völliger Unbeweglichkeit der Iris, mit Verstellung des einen Auges, wenn nur eines leidet, mit Verstellung beyder Augen von der Sehachse, wenn beyde zugleich ergriffen sind und mit einer ebendaherrührenden Doppelsichtigkeit, wenn der Kranke beyde Augen offen hat." „. . . . daß der Augapfel endlich nach unten und außen gestellt aus der Augengrube austritt . . .". „. . . bis es dann endlich soweit kömmt, daß die vordere Wand der Stirnhöhle sich nicht nur ausdehnt, sondern auch

einem elastischen Knorpel ähnlich wird." Therapeutisch sucht Beer mit schleimigen Dekokten und im Bedarfsfalle auch mit Trepanation der Stirnhöhle dem Eiter Abfluß zu verschaffen, wonach dann bald der lästige Kopfschmerz verschwinde und auch meist das Sehvermögen wiederkehre. Es sind dies genau dieselben Krankheitserscheinungen, die wir heute noch bei der später zu besprechenden akuten und chronischen Sinusitis frontalis mit Sekretverhaltung beobachten können. Auch therapeutisch suchen wir heutzutage noch dasselbe, nämlich Abfluß des gestauten Eiters oder schleimigen Sekrets zu erreichen. Umso unbegreiflicher ist es, daß die ganze Lehre von der Abhängigkeit gewisser Augenerkrankungen von Nasenleiden nach dieser Veröffentlichung Beers für eine Reihe von Jahren wieder in Vergessenheit geriet. Bei der zunehmenden Spezialisierung in der Medizin beschränkten sich sowohl die Ophthalmologen, wie die Rhinologen zu sehr auf ihr eigentliches Gebiet und achteten zu wenig auf die pathologischen Beziehungen zwischen ihren schon durch die anatomische Nachbarschaft so eng verwandten Disziplinen. Erst in den 80er Jahren verflossenen Jahrhunderts fing sich das Interesse für diese Zusammenhänge wieder an zu regen. Eine der ersten größeren Arbeiten war diejenige von Berger und Tyrmann (9), die namentlich gestützt auf die anatomischen Forschungen Zuckerkandls die Beziehungen zwischen der Keilbein- und Siebbeinhöhle und dem Sehorgan beleuchteten und eine zahlreiche Kasuistik beibrachten. Dann war es besonders Ziem (110, 111, 112), der in zahlreichen Publikationen immer und immer wieder auf die Wichtigkeit dieser Zusammenhänge hinwies. Auch Kuhnt (54, 56, 55) und Onodi (70 bis 77) arbeiteten eifrig auf diesem Gebiete. Letzterer stellte namentlich wertvolle und für das Verständnis der klinischen Beobachtungen äußerst förderliche anatomische Untersuchungen an. Hauptsächlich klinische Beiträge lieferten Panas (78), de Lapersonne (59), Axenfeld (2 bis 5). Letzterer beschäftigte sich auch sehr eingehend mit den therapeutischen Fragen. Birch-Hirschfeld (11, 12) fand als Frühsymptom der durch Erkrankung der hinteren Nebenhöhlen hervorgerufenen retrobulbären Neuritis ein zentrales Skotom ähnlich dem bei der Alkoholneuritis vorkommenden. van der Hoeve (44, 43) entdeckte als noch früheres Symptom eine Vergrößerung des blinden Flecks. Zusammenfassende Arbeiten über das ganze Gebiet lieferten u. a. Winkler (106), Cohen und Reinking (19), Eversbusch (28), Uffenrode (102), Brückner (17, daselbst ausführliches Literatur-Verzeichnis bis 1911) und Titschack (100). In den letzten Jahrzehnten wurden jährlich zahlreiche hierher gehörende Fälle veröffentlicht, so daß die Kasuistik schon fast ins Ungemessene gestiegen ist.

Nachdem einmal die Frage der Beeinflussung des Auges durch Erkrankungen der Nase und deren Nebenhöhlen aktuell geworden war, schlug nun die frühere Vernachlässigung vielfach in eine übertriebene Neigung um, überall, bei allen möglichen Erkrankungen der Augen eine Abhängigkeit von der Nase zu konstruieren. Daß solche Übergriffe der allgemeinen Anerkennung der Sache mehr schaden als nützen, ist selbstverständlich. In den letzten Jahren scheinen sich nun die Ansichten allerdings ziemlich

abgeklärt zu haben, d. h. es wird im allgemeinen nur da ein Zusammenhang behauptet, wo man für denselben einigermaßen den Nachweis erbringen kann, soweit man in solchen Dingen überhaupt von Beweis sprechen kann. Eine nähere kritische Beleuchtung der einzelnen Publikationen sei auf die betreffenden speziellen Kapitel verschoben.

II. Anatomische und physiologische Vorbemerkungen.

Die anatomisch-physiologischen Vorbedingungen für die Beziehungen zwischen Erkrankungen des Orbitalinhaltes und der Nase samt Nebenhöhlen bestehen hauptsächlich in folgendem:

1. in den topographischen Nachbarverhältnissen der Orbitalwandungen und der Nase und deren Nebenhöhlen, sowie in der Beschaffenheit dieser Wandungen;
2. in den Blutgefäß- und Lymphzirkulationsverhältnissen der beiden Gebiete.
3. In den beiderseitigen Innervationsverhältnissen.

1. Topographie der Orbitalwandungen.

Die Wandungen der Orbita stehen mit den Nebenhöhlen der Nase in engster Beziehung. Diese unterstehen jedoch großen individuellen Verschiedenheiten, sowohl was die Lokalisation, Ausdehnung und Intensität der Berührung betrifft. Gerade dieser Wechsel ist für die Pathologie äußerst wichtig, indem er die allergrößten Variationen in den Krankheitsbildern bedingt, von denen eine ganze Menge unerklärlich geblieben oder falsch gedeutet worden waren, bevor sie durch die neueren anatomischen Forschungen aufgeklärt wurden.

a) Stirnhöhle. Sie ist meist beiderseitig vorhanden. Sie entwickelt sich nach Gerber (34, p. 141) erst nach dem 1. Lebensjahr und erreicht ihre bleibende Größe erst nach Abschluß des Wachstumsalters. Die linke Höhle ist meist größer als die rechte und beim Manne ist sie größer, als bei der Frau (34, p. 142). Ihre Größe ist nicht nur Unterschieden des Alters und des Geschlechts, sondern auch solchen des Individuums unterworfen. So kann sie ganz fehlen (nach Guillemain (37, p. 3 unter 30 Fällen zweimal). Nach Onodi (74, p. 74) fehlt die Stirnhöhle öfters auf beiden Seiten, als nur auf einer. Sie kann vollkommen rudimentär ausgebildet sein (Kuhnt [54 p. 35] unter 12 Fällen dreimal), aber auch eine außergewöhnliche Ausdehnung annehmen. Während sie unter normalen Umständen nach Eversbusch (28, p. 2) das obere Orbitaldach von der Fossa trochlearis bis etwas weiter nach außen als die Incisura supraorbitalis und nach hinten bis zur Grenze zwischen erstem und zweitem Drittel der Orbitaltiefe durchsetzt, kann sie bisweilen eine derartige Ausdehnung erlangen, „daß das ganze obere Orbitaldach, seitlich selbst bis in den Jochbeinfortsatz hinein und nach rückwärts sogar bis zur Verbindung mit dem kleinen Keilbeinflügel

den Boden der Stirnhöhle bildet." Kuhnt (54, p. 36) hat gesehen, daß kleine Appendices der Stirnhöhle nach hinten bis zum foramen optic. reichen können. Onodi (75, p. 202) fand in einem Fall, daß die Stirnhöhle vom Canal. optic. nur durch eine dünne Knochenlamelle getrennt war, und in einem andern, daß sie mit einer Siebbeinzelle zusammenfloß, in der der Nervus optic. frei verlief. (Vergleiche auch Abbildung Corning[1]) p. 56.) Die Dicke der orbitalen Wandung des Sin. front. (welche an und für sich schon die dünnste ist [Onodi 74]), ist auch sehr wechselnd. Am dünnsten pflegt der Abschnitt am inneren oberen Augenwinkel zu sein, der der Fossa trochlearis entspricht (28, p. 3). Die Verbindung mit der Nase selbst ist durch den Ductus nasofrontalis hergestellt, welcher in den mitteren Nasengang mündet. Nach Huddler (cit. 62, p. 326) kommt es auch vor, daß ein Ausführungsgang überhaupt fehlt.

b) Kieferhöhle. Dieselbe bildet, durch eine mäßig dünne Knochenlamelle von ihr getrennt, den Boden der Orbita. Durch den Sulcus infraorbitalis erfährt dieser eine Verdünnung, und ferner ist derselbe mit kleinen Durchtrittsstellen für Gefäße und Nerven versehen. Außerdem konstatierte Zuckerkandl (cit. n. 28, p. 9) mehrmals Knochendehiszenzen, die nur durch Periost und Kieferhöhlenschleimhaut überbrückt waren, so daß sich an dieser Stelle das Periost der Orbita in unmittelbarem Kontakt mit der Sinusschleimhaut befand. Der Boden der Kieferhöhle ist sehr verschieden dick, was die verschiedene Empfänglichkeit für Infektionen von den Zähnen aus erklärt. Es kommt vor, daß das antrum durch eine Scheidewand in eine obere und untere oder vordere und hintere Hälfte abgeteilt wird (28, p. 11). Die Verbindung mit der Nase ist durch das Foramen sin. maxill. hergestellt, das in den mittleren Nasengang mündet.

c) Keilbeinhöhle und Siebbeinzellen. Diese Gebilde werden am besten miteinander besprochen, da sie in Lage und Größe sehr wechseln, deshalb oft das eine an Stelle des andern tritt. Die Keilbeinhöhle nimmt mit dem vordersten Teil ihrer äußern Wand an der Bildung der Innenwand der Orbita teil. Auf ihrem Dache liegt das Chiasma und die von dort gegen die Orbita hinziehenden Nn. optici liegen bis zum Eintritt in dieselbe ihrer Außenwand innig an. Nach vorne zu schließen sich die hinteren und dann die vorderen Siebbeinzellen an. Dieselben bilden die mediale Begrenzung der Orbita und sind von derselben nur durch eine dünnste Knochenmembran, die Lamina papyracea, getrennt. Während man früher annahm, daß lediglich die homonyme Keilbeinhöhle in Beziehung zum n. optic. trete, wies Onodi (72) nach, daß das gar nicht immer der Fall ist, sondern daß sehr oft die Keilbeinhöhle von einer hinteren Siebbeinzelle verdrängt wird und daß dann diese in engste Nachbarschaft zum N. optic. gerät, das heißt, von diesem nur durch eine dünne Wand getrennt bleibt (72, p. 161). Überhaupt sind nach den anatomischen Befunden Onodi's in dieser Beziehung zahlreiche Kombinationen möglich, die sich in der Hauptsache in folgendem zusammenfassen lassen: Die eine Keilbeinhöhle kann sowohl mit dem gleichseitigen, als nur mit dem gekreuzten, als auch mit beiden

[1]) Lehrbuch der topograph. Anatomie, Bergmann, Wiesbaden 1914.

N. optici, als auch mit dem Chiasma in Beziehung treten, während die andere so klein sein kann, daß sie mit keinem dieser Gebilde in Berührung kommt. Ebenso kann eine hintere Siebbeinzelle mit dem N. optic. der gleichen, der entgegengesetzten oder beider Seiten in Beziehung treten (72, p. 155 ff, Panuz 79, p. 371). Nach Meyer (68, p. 2890) kann eine hintere Siebbeinzelle auch mit dem Chiasma in enge Berührung kommen. (Auch Uffenrode 102, p. 602.) Nach Zuckerkandl (cit. 9, p. 5) kann die Keilbeinhöhle vollständig fehlen, anderseits kann sie eine bedeutende Entwicklung aufweisen und in die großen und kleinen Keilbeinflügel, die Processi clinoid. ant. und post. und in die Pars basilaris des Hinterhauptbeines vordringen (auch Onodi 73, p. 967). Sowohl die Keilbeinhöhle als eine hintere Siebbeinzelle kann den Nerv. optic. dermaßen umfassen, daß dieser in derselben frei verläuft, nur von einer dünnen Knochenschicht umgeben. (Onodi 75, p. 202, Corning p. 56). Nach vorne kann sich die Keilbeinhöhle sogar bis in den obersten Teil der Nasenscheidewand hinein erstrecken (75, p. 206). Die Wanddicke der Keilbeinhöhle und der Siebbeinzellen ist sehr wechselnd, meist aber ist diejenige der Keilbeinhöhle etwas größer, wodurch der Kontakt des N. opticus mit einer hinteren Siebbeinzelle ein innigerer und deshalb auch gefährlicherer wird als mit der Keilbeinhöhle. Bei dieser variiert nach Onodi (72, p. 153) die Wanddicke zwischen 1 bis 12 mm, während sie bei jener bloß 1 bis 2 mm beträgt. In den Wandungen beider Gebilde sind Knochendehiszenzen nachgewiesen worden. (Zuckerkandl [cit. 9, p. 2], Onodi 70, p. 30, Uffenrode 102), in Abbildungen mikroskop. Schnitte, u. a.). „Die Dehiszenzen können Bildungsanomalien, ferner auch Folgeerscheinung pathologischer Veränderungen, Traumen, seniler Atrophie sein.“ (Onodi 73, p. 917.) Je nach ihrer Ausdehnung können Keilbeinhöhle und hintere Siebbeinzellen auch mit anderen Augennerven in Berührung geraten (58, p. 962). Onodi (77) beobachtete an 40 Knochenpräparaten innige Beziehungen der Keilbeinhöhle mit: n. n. III: zweimal, IV: zweimal, V_1: zehnmal, V_2: siebenmal, VI: achtmal, einmal sogar kontralateral. Die vordern Siebbeinzellen können sich sehr weit nach vorne ausbuchten und dann nur durch eine dünne Knochenwand vom Tränensack getrennt sein (Paunz 79, p. 370).

2. Zirkulationsverhältnisse.

1. Arterien. Die arterielle Versorgung der Orbita ist für uns nicht von großem Interesse, höchstens insofern, als die Arterien beim Durchbohren der knöchernen Wandungen in dieselben Lücken setzen, was jedoch von den Venen auch zutrifft. Weitaus wichtiger sind die Venen der Orbita.

2. Venen. Eingehende Studien darüber haben Gurwitsch (cit. 10, p. 255) und Festal (Paris 1887) angestellt. Nach Gurwitsch ist der wichtigste Venenstamm der Augenhöhle die Vena ophthalmica superior. Sie besteht aus dem Zusammenfluß der Venae frontales, nasales, supraorbitalis und jugularis und mündet nach Passieren der Fissura orbitalis sup. in den Sinus cavernosus. Sie hat keine

Klappen und nimmt unter anderen folgende Venen in sich auf: Vena sacci lacrymalis, eine Vene aus dem dichten Venengeflecht der Highmorshöhle, welche die untere Orbitalwand durchbohrt, die Vv. ethmoidalis ant. und post., V. lacrymalis, Vv. vorticosae, V. zygomaticotemporalis, welche die V. ophth. sup. mit der V. temp. profund. verbindet. Die V. ophth. inf., welche mit der V. ophth. sup. in enger Verbindung steht, besitzt auch Anastomosen mit dem Plexus pterygoideus. Ein größerer Ast der V. facialis mündet in die V. angularis ein. Von den Venen des obern Nasenganges geht eine Verbindung durch das Foramen spheno-palatinum in die Fossa pterygomaxillaris und mündet in der Höhe des zweiten Molarzahns in die V. facial. ant. Noch zwei Venen der Nasenschleimhaut stehen durch die V. angularis mit der V. ophth. sup. in Verbindung. Die Vv. temporales hängen mit den Lid- und Stirnvenen zusammen und anastomosieren reichlich mit den Orbitalvenen und mit dem Plexus pterygoideus, der seinerseits mit den Venen des Gaumens und der Tonsillen verbunden ist (10, p. 257). Durch diese Anastomosen ist nun eine ausgiebige Verbindung zwischen dem Venenplexus der Orbita und denjenigen der Nasennebenhöhlen und des Schlundes vorhanden. Dadurch, daß die Orbitalvenen keine Klappen besitzen (Birch-Hirschfeld 10, p. 13, Krauß cit. 62, p. 213), ist es möglich, daß das Venenblut der Orbita je nach der Kopfhaltung einen verschiedenen Weg einschlägt. Während bei aufrechter Haltung die Hauptmasse dem Sinus cavernosus zuströmt, fließt bei vornübergebeugter Kopfhaltung das Blut vorzugsweise nach der V. facialis zu ab, was Birch-Hirschfeld (10, p. 37), Krauß (l. c.) nachgewiesen haben.

3. Lymphgefäßsystem. Nach Poli (cit. 62, p. 236) sind wahrscheinlich in allen Nebenhöhlen Lymphgefäße vorhanden, die nach der Nase zu ihren Abfluß haben. In der Orbita wurde ihr Vorhandensein lange Zeit bestritten. Birch-Hirschfeld (10, p. 267) will dort ein System von Spalträumen nachgewiesen haben. Es ist ihm jedoch nicht möglich, die Richtung anzugeben, nach welcher die Flüssigkeit abgeführt wird. Ob zwischen der Orbita und den einzelnen Nebenhöhlen verbindende Lymphwege vorhanden sind, ist nach Poli (l. c.) nicht sicher, Grünwald (cit. 62, p. 236) bezweifelt ihr Vorhandensein auf Grund seiner Untersuchungen. Jedoch wird im allgemeinen angenommen, daß durch die Lymphscheiden der durch die knöchernen Scheidewände durchtretenden Gefäße eine gewisse Verbindung der beiderseitigen Lymphsysteme hergestellt wird (10, p. 268 u. a.).

3. Innervationsverhältnisse.

Sowohl Nase als Auge werden, abgesehen von der spezifischen Innervation, in der Hauptsache vom Trigeminus und Sympathicus innerviert. Das Ggl. ciliare bedingt eine Verbindung zwischen Fasern des Trigeminus und solchen des Sympathicus, aus dem Plex. symp. der Carotis. Letzterer schickt aber auch Fasern durch den N. petros. prof. zum Ggl. sphenopalatinum und tritt von hier mit den Nasennerven in die Nasenhöhle. Nach Winckler (106, p. 23) sind wegen dieser Verwandtschaft der Innervation Wechselbeziehungen zwischen den beiden Nervengebieten wahr-

scheinlich. Eigentliche Reflexwege sind bis jetzt aber noch nicht anatomisch nachgewiesen, obschon solche, schon nach alltäglichen Beobachtungen zu schließen, vorhanden sein müssen (z. B. Tränenträufeln bei Reizung der Nasenschleimhaut).

III. Allgemeine Pathologie der Nase und ihrer Nebenhöhlen.

Es seien hier nur kurz diejenigen Krankheitszustände der Nase und ihrer Nebenhöhlen beleuchtet, welche entweder direkt oder indirekt durch ihre Folgeerscheinungen Erkrankungen des Auges und dessen Umgebung hervorrufen können. Die Art und Weise, wie dieselben auf das Sehorgan einwirken, sowie die spezielle Diagnostik und Therapie sollen erst später nach der Besprechung der einzelnen Augenkrankheiten behandelt werden.

Da ist einmal die einfache Rhinitis acuta zu nennen, die entweder einem banalen Schnupfen entspricht oder die Folge irgendeiner Infektionskrankheit (Scharlach, Masern, Influenza, Typhus usw.) ist. Dann die hypertrophische Rhinitis, die namentlich bei Leuten vorkommen soll, die sich viel in staubiger Luft aufhalten (Müller, Zementarbeiter). Diese kann sich entweder in diffuser Hypertrophie der Schwellkörper, namentlich der unteren Muscheln, sowie der hinteren Enden derselben offenbaren, oder sie führt zu zirkumskripten Wucherungen der Schleimhaut sog. Polypen, die meistens an der mittleren Muschel entspringen. Die Entstehungsursache der Polypen liegt aber auch häufig in Erkrankungen der Nebenhöhlen, indem das aus deren Öffnungen herabfließende Sekret einen Reiz auf die Nasenschleimhaut ausübt. So bieten diese Polypen auch ein gewisses diagnostisches Interesse, besonders wenn sie in der Gegend des Infundibulums lokalisiert sind, so sagt z. B. de Lapersonne (59, p. 449): „Chaque fois qu'il y a dans le méat moyen du tissus myxomateux, l'existence d'une sinusite, particulièrement d'une sinusite ethmoidale, est probable".

Die Rhinitis atrophicans ist ein Zustand von noch nicht genügend aufgeklärter Genese. Sie geht mit Atrophie der Schleimhaut und selbst der Knochen einher und bildet an den Wänden der Nasengänge dicke Borken von eingetrocknetem Sekret. Tritt dann noch der charakteristische Gestank hinzu, so haben wir den Komplex vor uns, der früher allgemein unter dem Namen Ozaena zusammengefaßt wurde. Heute wird meistens die Ozaena als selbständiges Krankheitsbild von anderen stinkenden, durch syphilitische Ulzerationen, Tuberkulose, Nebenhöhleneiterungen usw. sekundär hervorgerufenen Rhinitiden abgetrennt. Strubing und Abel (cit. 53, p. 97) verlangen die Anwesenheit des von ihnen als ätiologisch bezeichneten Bacillus mucosus foetidus, während Rethi (87, p. 491) in einer neuesten Publikation hauptsächlich auf den äußerst charakteristischen Geruch abstellt.

Auch die Tuberkulose und die Lues können tiefe Veränderungen an der Schleimhaut und am knorpeligen und knöchernen Gerüst der Nase bewirken. Als Lieblingslokalisation für erstere gibt Körner (53, p. 98) die Schleimhaut des vorderen Nasen-

abschnittes, namentlich die Gegend des Septum cartilagineum und des vorderen Endes der unteren Muschel an, was wegen der Nähe der Mündung des Tränennasenkanals von einer bestimmten Bedeutung ist.

Von großer Wichtigkeit sind die Entzündungen der Nebenhöhlen. Man unterscheidet akute und chronische Sinusitiden. Die ersteren können sich mit Leichtigkeit an einen gewöhnlichen Schnupfen anschließen, oder im Gefolge einer akuten Infektionskrankheit (namentlich Scharlach, Influenza, Axenfeld 2) und endlich noch infolge von Traumen und durch in den Sinus gelangte Fremdkörper (Guillemain 37, p. 10) entstehen. Auch neuestens (1919) betont Rethi (87) wieder das häufige Vorkommen von Rhinitiden und Sinusitiden sowohl bei früheren als auch bei der jetzigen Influenzaepidemie. Diese verraten sich durch Eingenommensein des Kopfes und lokale Schmerzen. Namentlich bei Scharlach und Influenza sollen die Symptome besonders stürmisch sein und mit Fieber und heftigsten Schmerzen einhergehen (Körner 53, p. 115). Nach Hoffmann (cit. 62, p. 338) sollen die Sinusitiden dieser Ätiologie auch besonders zu orbitalen Komplikationen neigen. Die Kieferhöhleneiterungen sind vor allem dentalen Ursprungs (Birch-Hirschfeld 12, p. 7) und zeichnen sich deshalb oft durch ihre jauchige Beschaffenheit aus. Sie sind meist solitär, während die rhinogenen Empyeme sehr häufig mit Eiterungen anderer Höhlen kombiniert sind (Körner 53, p. 114, de Lapersonne 59, p. 443). Nach Cohen und Reinking (19, p. 3) sollen namentlich Stirnhöhleneiterungen so gut wie immer mit Eiterung der vorderen Siebbeinzellen verbunden sein, während letztere auch allein befallen sein können. Die chronischen Empyeme entstehen entweder aus den akuten, oder sie können sich, ohne daß ein akutes Stadium bemerkt wird, direkt an eine akute Rhinitis anschließen. Das Sekret ist hier meist schleimig eiterig und kann namentlich bei Empyemen der hinteren Siebbeinzellen und der Keilbeinhöhle dem Kranken unbemerkt bleiben. Nach Prym (85) war die Keilbeinhöhe bei 77 % von 92 Influenzafällen bei der Sektion leichter oder schwerer beteiligt, und in keinem Falle hatte dieselbe im Leben Symptome gemacht. Fieber und Schmerzen bestehen in der Regel nur bei einem akuten Aufflackern der Entzündung oder infolge Eiterretention bei Verlegung der nasalen Öffnung.

Scharf zu trennen von den Sinuseiterungen sind nach Körner (53, p. 126) die Mucocelen. Diese entstehen dadurch, daß sich bei Verschluß der Ausflußöffnung eine Höhle unter dem Druck des secernierten klaren, schleimigen Sekrets tumorartig erweitert. Solche Verlegungen des Ausführungsganges kommen nach Cohen und Reinking (19, p. 44) zustande durch: Bildungsanomalien, Osteome (ein Fall beobachtet), Trauma (Fraktur mit Verschiebung), Hypertrophie der mittleren Muschel, Septumdeviationen, Polypen. Wird die Mucocele infiziert, so vereitert ihr Inhalt (Pyocele); derselbe ist aber niemals von vornherein eiterig. Solche Mucocelen sind am häufigsten vom Sin. front. beobachtet, sie kommen aber auch in den Siebbeinzellen und in der Keilbeinhöhle vor. Endlich können auch echte Tumoren Augenstörungen hervorrufen. Es handelt sich meistens um bösartige (Carcinome, Sarkome) Geschwülste der Siebbein- und Keilbeingegend, oder um Osteome und Fibrome. Daß auch von den Nebenhöhlen ausgehende

tuberkulöse Wucherungen Anlaß zu Augenstörungen geben können, beweist unser Fall VII (s. zweiter Teil).

Auch Gascysten sind sowohl in Stirn-, Siebbein- wie Keilbeinhöhle gefunden worden. Golvine (36) glaubt, daß es sich dabei um Gasbildung durch Mikroorganismen handelt, in Cysten, deren Inhalt vorher flüssig gewesen war.

IV. Augenerkrankungen, die durch Erkrankungen der Nase und deren Nebenhöhlen verursacht werden.

1. Erkrankungen der Orbita.

Es sollen hier die orbitalen Krankheitsbilder besprochen werden, welche durch Übergreifen von pathologischen Prozessen von den Nasennebenhöhlen her entstehen können. Je nachdem rufen dann diese wieder Erkrankungen des Bulbus und seiner Adnexe hervor, wie das auch Orbitalerkrankungen anderer Ätiologie zu tun imstande sind. Diejenigen Erkrankungen des Auges, welche ohne oder wenigstens ohne sichtbare Beteiligung der dazwischenliegenden Orbita durch Nasen- und Nebenhöhlenaffektionen bewirkt werden, sollen in eigenen Kapiteln behandelt werden.

Über das Vorkommen von orbitalen Komplikationen finden sich die verschiedensten Angaben. Von 684 von Birch-Hirschfeld (12, p. 2) gesammelten Fällen mit orbitalen Entzündungen beruhten 409 oder 59,8 % auf Nebenhöhlenentzündung. In Bezug auf die Häufigkeit der Erkrankung stellten sich die verschiedenen Höhlen in folgende Reihenfolge: Stirnhöhle 29,8 %, Kieferhöhle 21,8 %, Siebbeinhöhle 20,5 %, Keilbeinhöhle 6,1 %. Im Gegensatz dazu sieht Brückner (17, p. 94) die orbitalen Komplikationen der Sinusitis maxillaris als selten an. Nach Cohen und Reinking kommt auf etwa 3000 Augen-, Ohren- und Nasenkranke ein Fall von orbitaler Komplikation einer Nebenhöhleneiterung. De Lapersonne (59, p. 440) hat auf 500 Sinuserkrankungen einmal Augenkomplikationen gesehen.

Die Beeinflussung der Orbita kann auf zwei Wegen geschehen:

A. Durch Raumbeschränkung resp. Verdrängung, ohne entzündliche Erscheinungen.

B. Durch Übergreifen von Entzündungen auf das orbitale Gewebe.

A. Beeinflussung der Orbita durch Raumbeschränkung.

Diese kommen hauptsächlich zustande durch:

1. Mukocelen,
2. Eigentliche Tumoren,
3. Das Emphysem der Orbita.

1. Mucocelen. Die Entstehungsweise derselben wurde bereits auf p. 16 besprochen. Am häufigsten sind die Mucocelen der Stirnhöhle, dann diejenigen der vordern Siebbeinzellen. Nach Cohen und Reinking sollen sie in den hinteren Siebbeinzellen

noch nie beobachtet worden sein (19, p. 44). In neuerer Zeit wurden sie jedoch auch dort beschrieben. (Le maître et Brémond [60], van der Hoeve [44a.]) Auch diejenigen des Keilbeins sind äußerst selten, während solche der Kieferhöhle noch nie beschrieben wurden (Brückner 17, p. 80). Die Symptome sind ziemlich ähnlich, ob sie von der Stirnhöhle oder von den vorderen Siebbeinzellen ausgehen. Es bildet sich allmählich in der Gegend des inneren Lidwinkels eine Hervorwölbung des Oberlids. Zugleich macht sich eine Verdrängung des Bulbus nach außen und unten (bei Siebbeinmucocele mehr rein temp.) geltend. Diese Verschiebung hat oft störende Doppelbilder zur Folge. Der Palpalationsbefund ergibt meist eine prall elastische oder leicht fluktuierende, mit der Orbitalwand in Verbindung stehende Geschwulst an der beschriebenen Stelle. Jedoch kann die Resistenz auch knochenhart sein und so ein Osteom vorgetäuscht werden. De Lapersonne (59, p. 440) sagt: „Ordinairement molles, très fluctuantes, ces tumeurs liquides peuvent être recouvertes par une lamelle osseuse assez résistante pour faire croire à une exostose". Bei einer bestimmten Dicke der Knochenlamelle soll das Gefühl des Eindrückens einer Blechdose bestehen (Kuhnt 54). Gleichzeitig stellen sich Störungen in der Bewegungsfähigkeit des Bulbus, sowie des M. levator palpebrae ein. Sehschärfe und Hintergrund pflegen lange Zeit normal zu bleiben. Erst bei sehr hochgradiger Dislokation sind Einengungen des Gesichtsfeldes und Amblyopie bis Amaurose beobachtet worden (Kuhnt 154, p. 105). In diesen vorgeschrittenen Fällen können infolge mangelhaften Lidschlusses auch Hornhautgeschwüre entstehen. Im Gegensatz zu diesen Mucocelen der vorderen Nebenhöhlen beobachtete van der Hoeve (44a) bei einer solchen der Keilbeinhöhle und der hinteren Siebbeinzellen als Hauptsymtom eine Opticusatrophie.

Fig. 1.

Für die Diagnose sind wichtig: 1. die allmähliche Entstehung, 2. die Abwesenheit von entzündlichen Erscheinungen, 3. die Konsistenz und Lokalisation des Tumors, 4. das Zutagefördern von schleimigem Inhalt bei der Punktion.

Was 1 betrifft, so beschreibt allerdings Kuhnt (57) einen Fall, wo der Exophthalmus plötzlich hochgradig auftrat, indem die Mucocele eine traumatische Fissur des Orbitaldaches auseinanderdrängte, die Schleimhaut dabei lädiert wurde und der Inhalt sich plötzlich in die Orbita entleerte. ad 2 ist zu bemerken, daß sich allerdings zu der

reinen Mucocele sekundär entzündliche Zustände gesellen können, was schon auf p. 16 bemerkt wurde. Es äußert sich das nach Cohen und Reinking (19, p. 47) dadurch, daß das bisher reizlose Auge gereizt und stärker vorgetrieben wird und Ödem der Lider und Conjunctiva, verbunden mit Schmerzen, auftritt. Mucocelen sind in der Literatur so zahlreich beschrieben, daß sich eine Aufzählung aller dieser Publikationen erübrigt. Eine besonders interessante Beobachtung machte Beck (7), nach welcher eine sekundär infizierte Ethmoidcyste (Mucocele) periodischen Exophthalmus bewirkte, offenbar je nach dem Aufflackern und Zurückgehen der entzündlichen Erscheinungen.

2. Tumoren. Echte Tumoren der Stirnhöhle und der vorderen Siebbeinzellen sind bedeutend seltener, als die Mucocelen. Tumoren der hinteren Nebenhöhlen machen wegen der Nähe des Nervus opticus meist schon Erscheinungen von seiten desselben, lange bevor es zu orbitalen Symptomen kommt. Sie sollen deshalb im nächsten Kapitel behandelt werden. Im Gegensatz zu diesen letzteren können bei ersteren Sehstörungen lange Zeit ausbleiben. Es kommt dabei zu Exophthalmus und Beweglichkeitsbeschränkungen und deren Folgen (Sehstörungen, Hornhautgeschwüre usw.) wie bei anderen orbitalen Tumoren. Von den gutartigen Tumoren wurden namentlich Fibrome und Osteome des Siebbeins gesehen (Berger und Tyrmann 9, p. 45 und 62), Stern (115), aber auch Carcinome und Sarkome wurden beobachtet (Leber cit. Onodi 71, p. 261). Die Diagnose ist nicht immer leicht. Erstens ist der Ausgangspunkt eines Fibroms, Osteoms oder Sarkoms nicht immer mit Bestimmtheit anzugeben. Wenn die nasale Untersuchung nichts ergibt, so bleibt die Frage offen, ob dasselbe nicht von der Orbita selbst oder deren Wand ausgeht. Auch die chronisch entzündlichen Pseudotumoren können ähnliche Erscheinungen machen (Birch-Hirschfeld 10, p. 497). Carcinome des Siebbeins weisen mitunter ein sehr rasches Wachstum auf und neigen zum Durchbruch. Auch Carcinome des Antrum Highmori sind beobachtet worden. Diese bewirken eine Abweichung des Bulbus nach oben. Sie sind sehr selten (Birch-Hirschfeld 10, p. 80, Siegrist 93, Nr. 649).

Fig. 2.

3. Das Emphysem der Orbita. Dieses entsteht fast ausschließlich bei Frakturen von Nebenhöhlenwandungen und oft erst wenn sich der Patient nach der Acquisition derselben schneuzt und so einen Überdruck in den lufterfüllten Räumen herstellt (Fall

von Brückner 17, p. 81). Nach einer Arbeit von Löwenstein (114) scheint es festzustehen, daß weitaus die größte Anzahl der Fälle von Emphysen der Orbita durch stumpfe Gewalteinwirkung auf den Orbitalrand zustande kommt, indem durch dieses Trauma eine indirekte Fraktur der Lamina papyracea der Siebbeinzellen verursacht wird, welche dann zu einem Luftaustritt in das Orbitalgewebe Anlaß gibt. Das Emphysem äußert sich namentlich in einer Protrusio. Diese wird „bei forcierter Exspiration vermehrt. Bei Druck auf den Bulbus läßt sie sich vermindern und es wird ein leichtes Knistern wahrgenommen". Gewisse Patienten sollen auch willkürlich durch Pressen den Exophthalmus erzeugen können. (Berger und Tyrmann 9, p. 81). „Stammt das Emphysem aus einer Kommunikationsöffnung der Orbita mit dem Siebbeinlabyrinth, so wird der Bulbus nach vorn und außen, stammt die Luft aus dem Sin. frontalis, so wird er nach außen, unten und vorn, wenn eine Kommunikation der Orbita mit der Highmorshöhle besteht, wird das Auge nach außen, vorn und oben dislociert." (ibidem). Das Emphysem hat weiter keine bedrohlichen Folgen, es sei denn, daß mit der Luft auch pathogene Keime in die Orbita verschleppt wurden.[1])

B. Von den Nebenhöhlen auf die Orbita übergeleitete entzündliche Erkrankungen.

Sowohl akute wie chronische Sinusitiden können eiterige Orbitalerkrankungen hervorrufen. Cohen und Reinking (19) beobachteten 11 Fälle von abszedierender Entzündung der Orbita, bei denen siebenmal akute und dreimal chronische Nebenhöhleneiterung im Spiele war.[2]) Nach Birch-Hirschfeld (10, p. 302 und 4, p. 5) entsteht meist zuerst eine Periostitis orbitae. Häufig kommt es dann zu einem subperiostalen Abszeß. Wenn jedoch die Entzündung frühzeitig auf das retrobulbäre Gewebe übergreift, so bildet sich die Orbitalphlegmone.

Wenn die vorderen Nebenhöhlen (sin. front., sin. maxill., vordere Siebbeinzellen) im Spiele sind, werden durch das Übergreifen der Entzündung auf die Orbita ziemlich ähnliche Symptome ausgelöst, gleichgültig, welche dieser Höhlen erkrankt sei. Im Gegensatz dazu machen sich Orbitalkomplikationen, die von den hinteren Nebenhöhlen ausgehen (hintere Siebbeinzellen, Keilbeinhöhle) sehr frühzeitig durch Störungen im Nervus opticus bemerkbar, selbst bei Abwesenheit jeglicher Orbitalsymptome (siehe nächstes Kapitel). Im ersteren Fall bildet sich je nachdem, entweder allmählich oder in akuten Fällen plötzlich unter großen Schmerzen, Fieber, Schüttelfrost, ein Ödem des Ober-

[1]) Daß das Emphysem nach einer Nebenhöhlenverletzung unter Umständen auch nur die Lider betreffen kann, beweist ein von Herrn Prof. Siegrist beobachteter Fall, bei welchem durch einen Säbelstich das rechte Oberlid und die Wand der gleichseitigen Siebbeinhöhle verletzt wurde. Die beiden nebenstehenden Abbildungen veranschaulichen besser als jede Beschreibung, wie das Emphysem beider Lider für gewöhnlich sehr geringgradig war, beim Schneuzen jedoch gewaltig anschwoll (Fig. 1 u. 2). Auch Löwenstein (l. c.) berichtet über einen Fall von isoliertem Lidemphysem ohne Exophthalmus.

[2]) Über die Häufigkeit des Vorkommens überhaupt vgl. p. 17.

lids (b. sin. front. und ethmoid.) oder des Unterlids (b. sin. maxill.). Zugleich tritt eine auf Druck sehr schmerzhafte Resistenz am oberen inneren Orbitalrand (b. sin. front.) oder mehr in der Gegend des Lidwinkels (Ethmoidzellen) auf. „Während ein vorübergehendes Lidödem, oft nur ein leichtes Verstrichensein der Deckfalte als Vorläufer der Orbitalentzündung diagnostisch wichtig sind, ist nach erfolgter Perforation das obere Lid in schwerster Weise mitbeteiligt. Es ist verdickt, seine Haut glänzend gerötet, es hängt starr und bewegungslos über das untere Lid, manchmal bis auf die Wange herab." (Birch-Hirschfeld 10, p. 314). Dabei macht sich ein mehr oder weniger hochgradiger Exophthalmus bemerkbar, sowie eine erhebliche Bewegungsbeschränkung.

Während die Diagnose einer drohenden oder bereits vorhandenen orbitalen Entzündung unter diesen Umständen nicht schwierig ist, bildet die Feststellung der schuldigen Nebenhöhle schon mehr Schwierigkeiten. Außer der oben beschriebenen Lokalisation von Ödem, Resistenz und Schmerzhaftigkeit kann auch die Dislokation des Bulbus in diesem Sinne verwertet werden (vgl. p. 18). Die rhinoskopische Untersuchung ist in der Regel bloß imstande, uns die Anwesenheit einer Nebenhöhleneiterung überhaupt anzuzeigen, während die genaue Herkunft des im mittleren Nasengange vorhandenen Eiters nicht immer mit Sicherheit ermittelt werden kann. Sind nach bereits erfolgtem Durchbruch Fisteln vorhanden, so finden sich dieselben nach de Lapersonne (59, p. 440) bei Herkunft aus dem Sin. front. im oberen inneren Orbitalwinkel, seltener oben außen, bei Herkunft aus den Ethmoidzellen innen ober- oder unterhalb des Ligament. palpebrale. Panas (78, p. 231) berichtet über vier Fälle von Abszessen des Sin. front., die zu folgenden falschen Diagnosen veranlaßt hatten: zweimal Caries des oberen Orbitalrandes, einmal Gumma desselben Ortes, einmal Tenonitis. Nach P. haben Tuberkulose, Gumma und Ostitis als Prädilektionsstelle den äußern unteren Rand der Orbita, während Eiterung im oberen inneren Teil für Sinusitis front. spricht.

Zur Untersuchung, ob sich eine Orbitalphlegmone auf Grund einer Nebenhöhleneiterung oder auf metastatischem Weg entwickelt, gibt derselbe Autor an, daß sich in der Regel bei Sinuisitis Exophthalmus und Lidödem mehr oder weniger langsam entwickeln, während die metastatische Orbitalphlegmone von einem Tag auf den andern entstehe (l. c. p. 440). Ob man dieses Unterscheidungsmerkmal zur Regel erheben kann, scheint mir zum mindesten fraglich. Auf alle Fälle gibt es zahlreiche Ausnahmen davon. Es liegt doch eine Menge von Fällen vor (ich selbst habe mehrere beobachtet), wo sich das Bild der Orbitalphlegmone innerhalb ganz kurzer Zeit entwickelte, und wo als Ursache mit aller Bestimmtheit eine Nebenhöhleneiterung festgestellt werden konnte.

Als Folge von Orbitalentzündungen wurden die mannigfachsten Störungen am Sehapparat beobachtet: Gesichtsfeldeinschränkungen (Birch-Hirschfeld 12, p. 6, Cohen und Reinking 19, p. 33), zentrale Skotome (Birch-Hirschfeld 12, p. 7 u. a.), Hyperämie der Papille, Stauungspapille, Thrombose der Zentralgefäße, Netzhautblutungen und Netzhautablösungen (ibid. und Dufour et Gonin (25, p. 303) und nicht selten ist das Endresultat die totale

Erblindung.[1]) Da diese Erkrankungen in diesem Falle einfach Folgen einer Orbitalentzündung, gleichgültig welcher Herkunft, sind, und direkt nichts mehr mit der Nebenhöhlenerkrankung zu tun haben, da sie ferner durch solche auch ohne Mitbeteiligung der Orbita hervorgerufen werden können und deshalb Gegenstand der nächsten Kapitel sein werden, erübrigt sich eine nähere Besprechung derselben an dieser Stelle.

2. Erkrankungen des Sehnerven.

Noch anno 1905 antworteten auf eine Umfrage Onodis (73) einige hervorragende Ophthalmologen, daß Neuritis und Neuritis retrobulbaris, wenn überhaupt, so doch äußerst selten durch Erkrankungen des Keil- und Siebbeins hervorgerufen würden.

Seither sind jedoch die rhinogenen Sehnervenerkrankungen Gegenstand zahlreicher Publikationen gewesen. Die Erkenntnis dieses Zusammenhanges ist denn auch von außerordentlicher Wichtigkeit für die Diagnose und noch mehr für die Therapie der intraokularen, sowie auch der retrobulbären Neuritis. Brückner (17, p. 97) glaubt, daß ein großer Teil von früher in Ermangelung einer greifbaren Ätiologie als „Erkältungsneuritis" aufgefaßten Fällen heute mit Sicherheit als auf einer Nebenhöhlenaffektion beruhend, erkannt werden. Ebenso kommen offenbar zahlreiche Fälle von Neuritis bei Infektionskrankheiten (Influenza, Typhus, Rheumatismus) erst auf dem Umwege einer Nebenhöhlenerkrankung zustande.

Die rhinogene Sehnervenerkrankung tritt in den meisten Fällen unter dem Bilde der retrobulbären Neuritis auf. Nach Piffl (83, p. 233) hatten von 37 rhinologisch untersuchten Patienten mit Neuritis retrobulbaris 30 einen positiven Nasenbefund und unter diesen wiederum 7 (23 %) eine Nebenhöhlenerkrankung. Die ersten und wichtigsten Symptome bilden hier die Veränderungen des Gesichtsfeldes.

Das allererste Zeichen einer Erkrankung der hinteren Nebenhöhlen stellt nach van der Hoeve (44) die Verbreiterung des blinden Flecks dar. Er fand diese in 59 Fällen 54 mal. Bei Entzündung des Sinus frontalis oder maxillaris, bei Ozaena und anderen Nasenerkrankungen konnte er das Symptom niemals konstatieren. Bei mehr als 50 Personen ohne Augen- und Nasenerkrankung war der blinde Fleck stets normal. Allerdings auch bei der gewöhnlichen Retrobulbär-Neuritis anderer Ätiologie kann der blinde Fleck vergrößert sein (l. c., p. 116), ja sogar ein Anfangssymptom darstellen, aber nicht so häufig wie bei Erkrankung der hinteren Nebenhöhlen. Sie ist also nach van der Hoeve nicht ein Symptom, das ausschließlich bei Nebenhöhlenerkrankungen, jedoch weitaus am häufigsten bei denselben, auftritt (l. c., p. 121). Die Vergrößerung macht sich zuerst für Farben geltend (van der Hoeve 43,

[1]) Vgl. die am Schluß des zweiten Teils mitgeteilte Beobachtung von Panophtalmie, die im Anschluß an eine durch Nebenhöhlenoperation hervorgerufene Orbitalentzündung entstand (Mittlg. v. H. Prof. Siegrist.)

p. 25). Diese Entdeckung van der Hoeves hatte zahlreiche Nachprüfungen zur Folge. Markbreiter (67 und 66) untersuchte das Gesichtsfeld bei 100 Kranken mit Nebenhöhlenaffektionen. Sie fand 70mal Gesichtsfeldveränderungen. „Die Vergrößerung des blinden Flecks kann die erste und einzige Augenerscheinung darstellen, ebenso die einzige Erscheinung des Nebenhöhlenleidens und bei Heilung des letzteren restlos verschwinden." Für Farben war der blinde Fleck stets früher vergrößert als für Weiß. Im Gegensatz zu van der Hoeve fand Markbreiter das Symptom auch bei Empyemen der vorderen Nebenhöhlen und selbst bei gewöhnlicher Rhinitis. Es wurde siebenmal so häufig gefunden als das Zentralskotom (l. c., p. 233). De Kleijn (49 und 37) mißt den Veränderungen des blinden Flecks ebenfalls eine große Bedeutung für die Frühdiagnose der Erkrankung der hinteren Nebenhöhlen bei. In 19 von 22 Fällen konnte die Vergrößerung desselben, entweder für Weiß oder für Farben, konstatiert werden. Die große Bedeutung des Symptoms für Diagnose und Therapie erhellt aus folgendem: In zwei Fällen, die rhinoskopisch negativ waren, wurden auf das Vorhandensein des van der Hoeveschen Symptoms hin dennoch die hinteren Nebenhöhlen eröffnet und auch erkrankt gefunden. Umgekehrt war der Operationsbefund negativ in zwei Fällen, wo das Symptom fehlte, sondern wegen anderer Verdachtsmomente eingegriffen worden war (l. c., p. 520). In 24 Fällen von Erkrankung der vorderen Nebenhöhlen fand de Kleijn in Übereinstimmung mit van der Hoeve und im Gegensatz zu Markbreiter einen normalen blinden Fleck (50, p. 469). Er glaubt, daß die Konstatierung des van der Hoeveschen Symptoms von der Mitbeteiligung der hinteren Nebenhöhlen abhängig ist und führt zum Beweis dafür Fälle von kombinierten, d. h. mehrere Nebenhöhlen zugleich betreffenden Empyemen an:

1. Solche, bei denen eine Eröffnung der hinteren Nebenhöhlen die Vergrößerung des blinden Flecks verschwinden machte, trotz Fortbestehen der Erkrankung der vorderen.
2. Solche, bei denen die Eröffnung der vorderen Nebenhöhlen keinen Einfluß auf die Größe des blinden Flecks hatte, solange die Erkrankung der hintern fortbestand. Nach Operation auch der letztern verschwand dann die Vergrößerung.

Auch Malling (64) hat das Symptom bei zahlreichen Fällen von Sinusitis frontalis und maxillaris niemals feststellen können, während er es bei 28 Fällen von Entzündung der hinteren Nebenhöhlen fand. Wieder im Gegensatz dazu beobachtete Früchte (32) einen Fall von kombiniertem Empyem, bei dem die Vergrößerung des blinden Flecks trotz Eröffnung der Keil- und Siebbeinhöhlen bestehen blieb und erst nach der Radikaloperation der Stirnhöhle zurückging. Bei Erkrankung der hinteren Nebenhöhlen wurde das van der Hoevesche Symptom noch gefunden von: Gjessing (35), Panse (81), Meyer (68), Fridenberg (31), Rübel (89) u. a. Zur Vorsicht bei der diagnostischen Verwertung desselben mahnten de Klejn (49, p. 538), der es auch bei Hemeralopie und namentlich bei Retinitis pigmentosa fand, ferner (isd. 50, p. 469), bei markhaltigen Nervenfasern und myopischen Hinter-

grundsveränderungen um die Papille, und Malling (64), nach welchem dasselbe auch durch Übermüdung hervorgerufen werden kann. De Klein (49, p. 522) fand, daß bei einer Tamponade nach einer Nebenhöhlenoperation sehr häufig eine Vergrößerung des blinden Flecks vorkommt. Diese verschwinde dann nach Entfernung des Tampons. Er führt diese Erscheinung darauf zurück, daß durch die Tamponade eine Stauung von toxischen Sekreten zustande kommen könne, die dann schädlich auf den N. opticus wirke.

Aus der ganzen Kontroverse scheint hervorzugehen, daß die Vergrößerung des blinden Flecks in der Tat ein, wenn auch nicht absolut sicheres, so doch äußerst wichtiges und häufig vorkommendes Frühsymptom einer Erkrankung der hinteren Nebenhöhlen ist, die im Begriffe steht, schädlich auf den Nervus opticus einzuwirken.

Bevor noch auf das van der Hoevesche Symptom geachtet worden war, wurde namentlich von Birch-Hirschfeld (11, p. 448) ein zentrales Skotom (meist zuerst nur für rot und grün) als Frühsymptom betrachtet. Schon früher beschrieb Siegrist (Stereoskop. mediz. Atlas Neisser 1906, No. 653) ein solches als erstes Symptom bei einem vom Keilbein ausgehenden Sarkom. (Vgl. noch andere von Birch-Hirschfeld zitierte Fälle l. c., p. 448 ff.) Das Skotom kann auftreten, bevor irgendwelche ophthalmoskopische oder orbitale Symptome nachzuweisen sind. Es kann zuerst relativ für rot und grün sein und dann absolut werden (l. c., p. 481), und umgekehrt kann nach der operativen Behandlung des Grundleidens ein absolutes Skotom sich verlieren und in ein relatives übergehen. Es kommt sowohl bei Tumoren wie bei Entzündungen der hinteren Nebenhöhlen vor (vier von Birch-Hirschfeld beobachtete Fälle l. c.). Auch van der Hoeve beobachtete das zentrale Skotom, jedoch erst zwei Tage nachdem bereits eine Vergrößerung des blinden Fleckes konstatiert worden war (43, p. 25) und schreibt deshalb: „Es ist von großem Belang, die Krankheit zu diagnostizieren, noch ehe ein zentrales Skotom aufgetreten ist", da natürlich, je früher das Grundleiden erkannt und beseitigt werden kann, desto bessere Aussichten auf vollständige Wiederherstellung des N. opticus vorhanden sind (l. c., p. 25). Seitdem wurde das Symptom bei Erkrankung der hinteren Nebenhöhlen beschrieben von Panse (81), Meyer (68), Paunz (80), Stenger (99), Boeringer (101), Cohen und Reinking (19, p. 50), Markbreiter (67, p. 320) fand jedoch die Vergrößerung des blinden Flecks mehr als siebenmal so oft (vgl. p. 23), Kuhnt (55, p. 1626) fand es aber nebst anderen Gesichtsfelddefekten auch bei Betroffensein der vorderen Nebenhöhlen. „Nicht nur bei Erkrankung der hinteren Siebbeinzellen und der Keilbeinhöhle, auch bei solchen des Sinus frontalis und maxillaris, sowie der vorderen Ethmoidalzellen, habe ich als allererstes okulares Zeichen die Alteration der Rot-Grün-Empfindung, sei es in der Netzhautmitte, sei es an umschriebener Stelle zwischen blindem Fleck und Fixierpunkt oder in einer ringförmigen Zone um letzteren, bei normaler oder fast normaler Sehschärfe gefunden." (l. c.) Ferner von Fridenberg (31) „The presence of an enlarged blind spot

should always lead to careful examination of the posterior accessory cavities", und Rübel (89), der mit van der Hoeve annimmt, daß die Verbreiterung des blinden Flecks ein Früh-, das Auftreten des zentralen Skotoms ein später auftretendes Symptom sei.

Konzentrische Einengung des Gesichtsfelds bei Erkrankung der hinteren Nebenhöhlen wurde gefunden von de Kleijn (50, p. 490) unter 83 Fällen viermal, Markbreiter (67, p. 320), Kuhnt (55, p. 1627) (in etwa 20% der Fälle entweder für Farben oder Weiß), und von Berger (cit. Birch-Hirchfeld 11, p. 447) als besonders charakteristisch hingestellt, während sie Ziem (110, 112) auch bei Patienten mit Empyem des Sinus maxillaris und irgendwelchen Schwellungszuständen in der Nase, und de Lapersonne (59, p. 442) bei Sinusitis frontalis sahen. Henrici und Häffner (38) gelangten zu gegenteiligen Resultaten. Sie untersuchten 37 Fälle (worunter 26 chronische und 11 akute) der verschiedensten Eiterungen der Nasennebenhöhlen auf das Gesichtsfeld und fanden dasselbe überall normal, weshalb sie zu folgendem Schluß kamen: „Danach glauben wir mit Sicherheit behaupten zu dürfen, daß selbst lange bestehende Nebenhöhleneiterungen an sich nicht imstande sind, Gesichtsfeldeinschränkungen herbeizuführen." Dazu ließe sich sagen, daß wohl nicht alle Sinuserkrankungen überhaupt Gesichtsfeldveränderungen zu machen brauchen, sondern daß das Auftreten von solchen eben der Beweis dafür ist, daß der N. optic. anfängt, in Mitleidenschaft gezogen zu werden.

Auch Gesichtsfeldveränderungen anderer Art wurden beobachtet, so Ringskotome (Gjessing 35, p. 159), Markbreiter (67, p. 320), de Schweinitz (97, p. 107), Paunz (79). — Parazentrale Skotome (Rübel (89, p. 145), Mac Whinni (62, p. 348) in 5 Fällen von Neuritis bei Keilbeinhöhlenerkrankungen parazentrale Ringskotome, Wegfall der unteren Hälfte des Gesichtsfelds (Brophy 16, Igersheimer 46).

De Schweinitz sah beiderseits rechts vom Fixierpunkt ein halbmondförmiges Skotom neben peripherer Einschränkung. Nach dem Autor selbst handelt es sich hier um die Möglichkeit, daß das halbmondförmige Skotom ein Teil eines ringförmigen Skotoms war, das entweder nicht völlig zur Ausbildung gelangte, oder bei der Beobachtung schon wieder zurückgebildet war (l. c., p. 169). Meyer (86) fand einmal bei Erkrankung der hinteren Siebbeinzellen ein binasales Skotom, wobei er annimmt, daß hier offenbar eine derselben in naher anatomischer Beziehung zum Chiasma stand (vgl. Onodi l. c.).

Was die Erklärung dieser Gesichtsfeldveränderungen anbetrifft, so nehmen van der Hoeve (44) und de Kleijn (49) für die Entstehung der Vergrößerung des blinden Flecks an, daß durch Stauung und Intoxikation durch resorbierte Stoffe das peripapilläre Bündel (d. h. diejenigen Sehnervenfasern, die den unmittelbar an die Papille angrenzenden Teil der Netzhaut versorgen) geschädigt werde. Letzterer hat nachgewiesen, daß sehr oft durch Tamponade erkrankter Nebenhöhlen eine Vergrößerung des blinden Flecks entstehen kann, welche sofort nach Entfernung des Tampons wieder

verschwindet (vgl. p. 24). Ja sogar bei Schwellungs- und Granulationszuständen in der Nase kann der blinde Fleck vergrößert werden (49, p. 535).

Für die Erklärung des zentralen Skotoms erbringt Birch-Hirschfeld (11) den ersten anatomischen Befund. Es handelte sich um ein von der Siebbeinhöhle nach der Orbita durchgebrochenes Carcinom, bei welchem das zentrale Skotom aufgetreten war. Er fand dabei Degeneration des papillomakulären Bündels an einer umschriebenen Stelle am Eintritt der Vena centralis Retinae in den Sehnerven. Er glaubt nun, daß die Schädigung namentlich durch zwei Dinge verursacht würde:

1. Wird die V. centr. Retinae dank ihrer anatomischen Lage bei Druck besonders früh einer Stauung anheimfallen. Zu ihrem Gefäßbezirk gehört aber das papillomakuläre Bündel.
2. Kommt es zu einer toxischen Wirkung durch Zerfallsprodukte des Tumors, die sich dann namentlich auf die schon durch Stauung geschädigten Teile geltend machen kann.

Birch-Hirschfeld glaubt, daß wir dem bei entzündlichen Erkrankungen der hinteren Nebenhöhlen auftretenden Zentralskotom eine gleichartige Genese zuschieben können, indem dieselben sowohl zu venöser Stauung, als zu infektiös-toxischer Einwirkung Veranlassung geben können. Durch diese Erklärung will er die sonst übliche Annahme gegenstandslos machen, wonach gemäß der Edingerschen Aufbrauchtheorie eine, durch die vermehrte funktionelle Inanspruchnahme bedingte, erhöhte Vulnerabilität des papillomakulären Bündels entsteht. Kuhnt (55, p. 1626) sieht den Grund für die geringe Widerstandskraft des letzteren in der großen Feinheit seiner Fasern und dem relativ sehr dünnen Markmantel derselben. Nach Markbreiter (67, p. 322) müssen Gesichtsfeldveränderungen, die nach der Operation der Nebenhöhlen sofort verschwinden, auf zirkulatorischer oder toxischer Grundlage beruhen, während man, wenn diese trotzdem bestehen bleiben, an Fortleitung der Entzündung denken muß. Alle diese Theorien sind natürlich nicht bewiesen und es ist, ich möchte fast sagen, Geschmacksache des einzelnen, ob er sich zu der einen oder andern bekennen will. Daß der Sehnerv auch rein durch Druck geschädigt werden kann und nach Wegfall desselben einer weitgehenden Wiederherstellung fähig ist, beweist der Fall Igersheimers (47), wo bei Fehlen aller entzündlicher Erscheinungen durch einen von der Nase in die Orbita hineinragenden Granatsplitter eine hochgradige Herabsetzung der Sehschärfe mit Gesichtsfelddefekt verursacht wurde, welche nach Entfernung des Fremdkörpers wieder völlig normalen Verhältnissen Platz machte.

Vom typischen Bilde der retrobulbären Neuritis kommen alle Übergänge bis zur eigentlichen Neuritis optica intraocularis vor. Während bei einigen durch Nebenhöhlenerkrankung verursachten Sehstörungen ophthalmoskopisch gar nichts gefunden werden kann, findet sich bei andern eine leichte Hyperämie der Papille, leichte Schlängelung der Venen, etwas unscharfe Grenzen bis zur hochgradigsten entzündlichen

Schwellung der Papille mit Netzhautödem und Blutungen. Als diagnostisch wichtiges Frühsymptom bei Nebenhöhlenerkrankungen mit Beteiligung des Sehnerven beschrieb neuestens Vogt (120) im rotfreien Licht nachweisbare Fältelungen der Netzhautvorderfläche. Da dies das einzige objektiv nachweisbare Frühsymptom ist, während alle andern Frühsymptome durch subjektive Untersuchungsmethoden aufgesucht werden müssen, kommt dieser Entdeckung eine ganz besondere Bedeutung zu. Dabei kann die Sehschärfe trotz der stärksten Veränderungen lange Zeit gut bleiben, während sie ohne jeglichen ophthalmoskopischen Befund erheblich sinken, ja sogar plötzliche Erblindung eintreten kann. (Post [84], Boehringer [101], Brophy [14]). Je nach dem Zeitpunkt, in dem die Therapie eingegriffen hat, kehren die Verhältnisse ohne bleibende Veränderungen zu hinterlassen, zur Norm zurück, oder es bildet sich das Bild der partiellen (bei der Retrobulbärneuritis meist temporalen) oder totalen Opticusatrophie mit allen ihren Folgen aus.

Kurz zusammenfassend wurden Erkrankungen des Opticus bei folgenden Nasenaffektionen beobachtet:

1. Bei Tumoren (namentlich Osteome, Sarkome, Carcinome) der Keilbeinhöhle und der hinteren Siebbeinzellen (Berger und Tyrmann [9], Morax [69], Siegrist [l. c.], Birch-Hirschfeld [l. c.]).
2. Bei eiteriger Entzündung der hinteren und ausnahmsweise auch der vorderen Nebenhöhlen. Letzteres wohl dann, wenn die eingangs erwähnten anatomischen Vorbedingungen vorhanden sind, nämlich, daß sich eine vordere Nebenhöhle ausnahmsweise bis in unmittelbare Nähe des N. opticus erstreckt (oben bereits angeführte Autoren).
3. Glaubt Paunz (280, p. 81), „daß einfache Zirkulationsstörungen, welche bei den vorübergehenden katarrhalischen Entzündungen der hinteren Nebenhöhlen bestehen, imstande sind, einen der Neuritis retrobulbaris entsprechenden Symptomenkomplex hervorzurufen.“ Inwiefern das zutrifft, dürfte schwierig zu entscheiden sein.
4. Können nach Adams (1) auch adenoide Vegetationen, welche die Nasenzirkulation stören und Katarrhe erzeugen, am Auge Zirkulationsstörungen und Amblyopie hervorrufen, welche bei rechtzeitiger Beseitigung der Wucherungen wieder verschwieden sollen. „The eye will return to normal and the amblyopia disappear in a few weeks.“ (Vgl. auch Ziem 110—113.)
5. Kommen Schädigungen des Nervus opticus im Anschluß an Operationen im Gebiete der Nase und deren Nebenhöhlen vor. (Onodi [75], de Kleijn [50] usw.) Dieselben sollen im Zusammenhang mit den Gefahren der operativen Nebenhöhlenbehandlung überhaupt in einem besondern Abschnitt (Kap. VII) behandelt werden.

Die Diagnose der rhinogenen Sehnervenentzündung besteht aus zwei verschiedenen Teildiagnosen:

1. Der Diagnose einer Neuritis optica intraocularis oder einer Retrobulbärneuritis. Diese stützt sich hauptsächlich auf die Frühsymptome von seiten des Gesichtsfelds, sowie auf den ophthalmoskopischen Befund.
2. Der Diagnose der schuldigen Nebenhöhlenentzündung. Diese kann unter Umständen vermittelst der gewöhnlichen rhinologischen Methoden, Rhinoskopie, Ausspülung, Durchleuchten, Röntgen, sehr schwierig oder überhaupt unmöglich sein, da die hier namentlich in Frage kommenden hinteren Nebenhöhlenerkrankungen vollkommen symptomlos verlaufen können. Oft macht aber schon die durch Cocainisierung hervorgerufene Abschwellung der Schleimhaut der mittleren Muschel den Eiter im mittleren Nasengang sichtbar (Post 84). Oft ist dazu die Abtragung einer hypertrophischen Muschel nötig (Panse 81, Cohen und Reinking 19, p. 50). Führt auch das nicht zum Ziele, so bleibt nichts anderes mehr übrig, als die probatorische Eröffnung der hinteren Nebenhöhlen. Darauf machen neuerdings Heuser und Haren (39, 1918) wieder aufmerksam, indem sie folgende Sätze aufstellen:

„1. Bei Sehnervenerkrankungen ist eine sofortige und wiederholte Untersuchung der Nasennebenhöhlen dringend indiziert.

2. Kann der Rhinologe nach genannter Untersuchung in den Nasennebenhöhlen keinen pathologischen Befund erheben, so ist trotzdem eine probatorische Eröffnung der Nebenhöhlen, besonders der hinteren Siebbeinzellen und der Keilbeinhöhle nötig, wenn die klinische Beobachtung nach Ausschaltung aller anderen Möglichkeiten (Alkohol-Tabak-Intoxikation, Lues, multiple Sklerose, Diabetes usw.) einen Zusammenhang der Augenerkrankung mit einer Affektion der Nebenhöhlen für wahrscheinlich hält."

Ähnliche Forderungen stellten schon auf: Cohen und Reinking (19, p. 66), Paunz (80, p. 84), Pfiffl (83, p. 238), Elschnig (27), Wertheim (105).

Hat nun die rhinologische Untersuchung das Bestehen einer Nebenhöhleneiterung festgestellt, so ist damit der kausale Zusammenhaug allerdings noch nicht bewiesen. Umgekehrt schließt der negative Befund in den Nebenhöhlen deren Schuld am Zustandekommen der Sehnervenentzündung noch keineswegs aus.

Für den ersten Fall ist sowohl theoretisch denkbar, als praktisch beobachtet worden, daß beides sehr wohl nebeneinander bestehen kann, ohne daß ein Zusammenhang in ätiologischer Beziehung vorhanden zu sein braucht; z. B. Dufour und Gonin (26, p. 393) schreiben daher: „La simple constatation d'une sinusite coexistante ne suffit pas à trancher la question de l'étiologie d'une névrite, car l'un peut fort bien exister sans l'autre." De Kleijn (49, p. 515) berichtet über einen Fall, wo Atrophia n. optic. mit gleichzeitiger Sinuserkrankung kombiniert war, bei dem sich aber später herausstellte, daß erstere durch Hirntumor verursacht worden war. Heuser und Haren (39) sahen einen Fall mit retrobulbärer Neuritis und gleichzeitiger Siebbeinzellenerkrankung, bei dem die Behandlung der Nase ohne jeden Erfolg geblieben war. Nachher erst wurde

gefunden, daß multiple Sklerose vorhanden war. Einen ähnlichen Fall beobachtete Galtung (33).

Für den zweiten Fall ist zu sagen, daß, wenn auch die probatorische Eröffnung der Nebenhöhlen ein negatives Resultat ergibt, dennoch die Möglichkeit vorhanden ist, daß eine Erkrankung derselben ursächlich in Betracht kommt. Es kann eine Sinusitis abgeheilt sein, während die von ihr verursachte Sehnervenerkrankung weiter besteht. Nach Axenfeld (2) soll dies namentlich bei Influenza vorkommen. In Fällen von Meyer (86) war die Eröffnung der Siebbeinzellen doch von günstigem therapeutischen Einfluß, obwohl die bei der Operation angetroffenen Veränderungen darin gleich Null oder ganz unbedeutend waren.

Ohne ein solches Vorkommen und die Richtigkeit der Erklärungen von Paunz und Axenfeld im geringsten bestreiten zu wollen, scheint mir doch bei der Verwertung solcher negativen Befunde zur Konstruktion eines Causalnexus große Vorsicht geboten, da sonst leicht ein solcher willkürlich angenommen werden könnte, auch da, wo er in Tat und Wahrheit vollständig fehlt.

So kommt es, daß der einigermaßen sichere Beweis, ob eine Sehnervenentzündung durch Erkrankung einer Nebenhöhle verursacht worden sei, oft am ehesten nur ex juventibus zu erbringen ist.

Noch ein Symptom verdient Erwähnung, da es früher als charakteristisch für die rhinogene Neuritis aufgefaßt wurde, nämlich das einseitige Auftreten derselben. Namentlich de Lapersonne (59, p. 441) behauptete: „Le caractère principal de cette névrite oedémateuse est d'être unilatérale." Wenn auch heute noch die meisten Fälle von rhinogener Sehnervenerkrankung einseitig, von der gleichseitigen Nebenhöhle ausgelöst, auftreten, so gilt doch dieser Satz nach den mitgeteilten klinischen Erfahrungen und den durch Onodi aufgedeckten anatomischen Verhältnissen nicht mehr uneingeschränkt. Onodi (72, p. 161) sagt unter anderem dazu: „Nicht nur Fälle sprechen dagegen, sondern auch die von uns neuerdings beobachteten Formverhältnisse, welche bei einer Erkrankung einer einseitigen hintersten Siebbeinzelle oder Keilbeinhöhle, die Läsion des kontralateralen Sehnerven und des Chiasmas, ferner nur des Chiasmas oder beider Sehnerven möglich machen."

3. Erkrankungen der Retina und ihrer Gefäße.

Reine Retinalerkrankungen nasalen Ursprungs sind sehr selten. Es sind ganz wenige einwandfreie Fälle publiziert und diese nur ganz andeutungsweise. Am meisten findet sich eine Beteiligung der Retina in Verbindung von Sehnervenerkrankungen, wie sie anläßlich der Beschreibung der ophthalmoskopischen Befunde im letzten Kapitel erwähnt wurden. Namentlich drei Arten von Retinaerkrankungen sind in diesem Zusammenhang beobachtet worden:

1. Retinaödem und Retinitis.
2. Amotio Retinae.
3. Thrombose der Zentralvene.

1. Retinaödem und Retinitis. Fish (29) fand bei Uveitis nach Stirnhöhleneiterung „diffuse ödematöse Schwellung des Fundus", einmal: „Ein weißer Fleck, etwas größer als die Papille liegt nach außen und oben von der Macula lutea. Die Papille hyperämisch. Allgemeine ödematöse Schwellung des Fundus." Bei einem dritten Fall: „Der Fundus zeigt disseminierte Chlorioiditis und Retinitis mit feinsten, da und dort verstreuten Pigmentstreifchen, jedoch keine größeren Anhäufungen, die an der Peripherie sich so vermehren, daß sie das Bild einer Retinitis pigmentosa erzeugen." Beck (7) sah einen Fall mit nicht eiteriger Ethmoiditis, rapider Abnahme der Sehschärfe, diffusem Ödem der Retina mit geschlängelten Gefäßen, der nach endonasaler Therapie wieder vollständig normale Sehschärfe erlangte. De Kleijn (50, p. 497) sah vier Fälle mit hinterer Nebenhöhlenerkrankung, bei denen in der Peripherie des Fundus retinitische Pigmentherde, zum Teil von einem weißen Saum umgeben, nachzuweisen waren. Das Bild erinnerte an Retinitis pigmentosa. Hillemanns (40, p. 304) beobachtete eine Neuritis optica „mit feinen, strichförmigen Blutungen, zu denen sich bald eine an Retinitis albuminurica erinnernde Sternfigur in der Macula hinzugesellte." Nach Entfernung einer erkrankten Zahnwurzel bildeten sich die ophthalmoskopischen Veränderungen prompt zurück und der alte Visus kehrte wieder. (Vielleicht war auch das Antrum beteiligt.)

2. Amotio retinae. Darüber schreiben Dufour und Gouin (25, p. 303): „Les décollements partiels plusieurs fois observés au cours d'un abcès de l'orbite (natürlich nasalen und anderen Ursprungs) ou même d'une sinusite, résultent probablement aussi d'une exsudation par influence de voisinage: c'est la conclusion à laquelle nous conduit un examen anatomique . . ." „Dans les cas de décollement rétinien par influence de voisinage (abcès de l'orbite, sinusite), la rétine se recolle sitôt après que la cause a cessé d'agir (évacuation de l'abcès) et le fond de l'œil peut retrouver son aspect normal avec rétablissement des fonctions visuelles." Broeckaert (16) fand bei Eiterung des Sin. frontalis und bei Nasenpolypen eine spontan entstandene Netzhautablösung (keine Myopie), verbunden mit Glaskörpertrübungen. Nach Entleerung des Eiters soll die Glaskörpertrübung zurückgegangen und die Netzhautabhebung stationär geworden sein. Auch Kuhnt (55) sah bei Nebenhöhleneiterung Netzhautablösung: „In meiner Beobachtung hatte ich den Transport eines schädlichen Agens in die vordere Uvea angenommen, das eine bedeutende Exsudation in den Glaskörper und bei Schrumpfung dieses eine partielle Abhebung verursachte." Einige Fälle aus der älteren Literatur führt de Kleijn (49, p. 539ff.) an, die aber keine Besonderheiten aufweisen und auch in ihrer Ätiologie nicht besser begründet sind. Dann berichtet er kurz über zwei Fälle von Solutio mit gleichzeitig bestehender Siebbeinzelleneiterung, bei denen sich im einen zehn Tage, im andern sieben Tage nach der Operation, Eröffnung der letzteren, die Netzhaut wieder vollkommen angelegt hatte. Es handelt sich nach de Kleijn (l. c. p. 531) bei diesen Abhebungen wahrscheinlich um ein „subretinales Ödem, wie dies oft in der Nachbarschaft entzündlicher Prozesse angetroffen wird".

3. Thrombose der Zentralvene. Reber (101, p. 277) will eine Thrombose der Zentralvene auf Nasenbehandlung mit gutem Visus ausheilen gesehen haben, obwohl der rhinologische Befund durchaus negativ war. Von einem einigermaßen bewiesenen Zusammenhang kann in diesem Falle keine Rede sein.

Kuhnt (55, p. 1024) hat die Thrombose der Zentralvene bei Nebenhöhlenerkrankungen wiederholt angetroffen. „Immer handelte es sich um alte Empyeme des Antrums." De Kleijn (49, p. 554) beobachtete bei einer Venenthrombose nach der Operation der gleichseitigen hinteren Siebbeineiterung und des Sin. sphenoidalis rasche Besserung des Sehvermögens. Er erklärt letztere „entweder durch die Annahme, daß der Thrombus infolge der regionären Blutung während oder nach der Operation sich löst, oder durch das Auftreten einer sekundären Kanalisation des Thrombus, nachdem der Eingriff dem Fortschreiten des Prozesses Einhalt getan hat."

Es sei noch bemerkt, daß Kuhnt auch über Fälle von Embolie der Zentralarterie berichtete, als deren Ursache er eine Nebenhöhlenerkrankung ansprach. Solche Befunde erhielten aber unseres Wissens bis jetzt von anderer Seite keine Bestätigung.

4. Erkrankungen der Uvea.

Es sind sowohl Iritis, als auch Chorioiditis, Cyklitis mit Glaskörpertrübungen in Abhängigkeit von Nasen- und Nebenhöhlenerkrankungen gebracht worden.

Ziem (111) sah bei einer monatelang erfolglos ophthalmologisch und mit Nasenspülungen behandelten Iritis nach der Operation des Sinusempyems eine plötzliche, erhebliche Besserung eintreten. Einen Monat später waren sämtliche Beschwerden verschwunden und Rezidive blieben bisher (29 Monate lange Beobachtung) aus. Bei einem andern Fall von Iritis bestand: Deviatio Septi, Schwellung der Nasenschleimhaut und bei der Spülung wurde Eiter zutage gefördert. Nach Abtragung des Septumvorsprungs trat vom Tage an Besserung des Sehvermögens und Erweiterung des Gesichtsfelds ein.

Senn und Spirig (90) fanden bei 25 Fällen von sogenannter idiopathischer, chronischer Iridochorioiditis in 66,6% Ozaena oder einen mehr oder weniger ausgesprochenen Grad von atrophischer Rhinitis oder Pharyngitis foetida. In allen diesen Fällen konnte kein Allgemeinleiden entdeckt werden, das als Ursache der Augenerkrankung hätte angesprochen werden können. Besonders charakteristisch war folgender Fall: Seit mehreren Jahren chronische Ozaena. In der „letzten Zeit" bemerkt Patient Trübungen in beiden Augen und macht die Beobachtung, daß dieselben jedesmal intensiver werden, wenn er eine Zeitlang die Behandlung der Nase (Douchen, Einstäuben) unterlassen hatte und nach Wiederaufnahme derselben bis auf kleine Reste wieder verschwanden. Ferner machte Senn die Beobachtung, daß diejenigen Fälle, welche neben der Augen- auch einer Nasenbehandlung unterworfen wurden, ein bedeutend besseres Endresultat, worunter namentlich auch besseren Visus, aufwiesen, als die bloß mit der üblichen Augentherapie behandelten. In ihren Schlüssen hinsichtlich

des Zusammenhanges sind die Autoren sehr vorsichtig und Spirig glaubt, es sei „eben nicht im nasalen Prozeß unter jeder Bedingung und zu jeder Zeit der alleinige Erreger des Augenleidens zu sehen, sondern speziellere Verumständigungen verantwortlich zu machen." Als solche könnten nach ihm gelten:

1. Akute Entzündungszustände der Schleimhaut.
2. Sehr starke Sekretanhäufungen.
3. Transport infektiösen oder die Gewebsernährung sonstwie schädigenden Materials von der Nase ins Auge.

Fish (29) hält das Vorkommen des Kausalzusammenhangs zwischen Uveitis und Nebenhöhlenerkrankung für unzweifelhaft. Er sah in einem Fall von Iridocyklitis und gleichseitiger Stirnhöhleneiterung nach Entleerung der letzteren eine plötzliche Besserung des Augenleidens eintreten, wobei sich der Visus von $^{6}/_{10}$ auf $^{12}/_{10}$ besserte.

Es sei hier auf eine eingehende und interessante Arbeit von Wirtz (107) hingewiesen, worin gerade Iridocyklitis, aber auch andere Augenerkrankungen auch ohne Beteiligung des Antrums, in Abhängigkeit von Zahnwurzelerkrankungen gebracht werden.

Paunz (79, p. 392) sah bei Glaskörpertrübungen nach Entleerung und Behandlung des gleichseitigen Empyems des Sin. maxillaris eine erhebliche Besserung eintreten, wobei der Visus von $^{5}/_{15}$ auf $^{5}/_{7}$ stieg. De Schweinitz (97) fand als Grund für Iritis und Uveitis oft Infektionen der Tonsillen, Nebenhöhlen, Pyorrhoea alveolaris, Zahnwurzelabszeß. Ein Beispiel dafür, wie kühn oft ein Causalnexus konstruiert werden kann, bildet ein von Shoemaker (91) angeführter Fall: Ein Patient klagt über Kopfschmerz über dem linken Auge. Es wird Sinusitis frontalis konstatiert, Augensymptome sind keine vorhanden. Die Behandlung der ersteren behebt das Kopfweh. Nasal im linken Augenhintergrund ein großer, atrophischer, chorioiditischer Herd, der von einer Augenentzündung herrühren soll, die zwei Jahre früher stattgefunden hatte. Der Patient kann sich an keine Symptome von seiten der Stirnhöhle erinnern. Trotzdem schließt der Autor einfach, daß schon damals die Chorioiditis durch die jetzt beobachtete Stirnhöhleneiterung bewirkt worden sei (!).

Während also zahlreiche Beobachter einen Zusammenhang zwischen Erkrankung der Uvea und der Nase und ihren Nebenhöhlen vermuten oder des bestimmtesten annehmen, hat Kuhnt (55, p. 1623) keinen Fall von Iritis noch von Chorioiditis gesehen, der sicher auf ein Nasenleiden zurückzuführen gewesen wäre. Jedoch könne „das Vorhandensein einer Nasenaffektion die Heftigkeit und Hartnäckigkeit von Entzündungen der Gefäßhaut außerordentlich erhöhen". Eher noch für Cyklitis scheine ihm ein direkter Zusammenhang wahrscheinlich. Trübungen im Glaskörper schwanden oft sehr rasch nach Beseitigung des Nasenleidens.

Auch Titschack (71, p. 100) findet es nach einer kritischen Betrachtung des Materials der Kieler Augenklinik nicht für gerechtfertigt, eine bestehende Nebenhöhlenerkrankung als Ursache für eine Uveitis anzunehmen.

5. Paresen und Paralysen der inneren und äußeren Augenmuskeln.

Durch die eingangs erwähnte Möglichkeit der nahen anatomischen Beziehungen der n. n. III, IV, V_1, V_2 und VI namentlich mit der Keilbeinhöhle, aber auch, wenigstens zum Teil, mit den Siebbeinzellen und der Stirnhöhle, sind Läsionen derselben bei Erkrankung dieser Höhlen sehr leicht zu verstehen. Nach Paunz (79, p. 384) handelt es sich um ein kollaterales Ödem des Muskels oder um eine wirkliche Muskelentzündung. Nach Cohen und Reinking (19) würde der dem kranken Periost anliegende Muskel durch Toxine oder Ödem in seiner Funktion geschädigt. Nach Wood (91, p. 200) käme „a peripheral infection of the nerve filaments supplied to the muscle involved" in Betracht, während Ziem (112) Stauungszustände im Nervengebiet verantwortlich macht. Bei Sinuisitis frontalis fand Paunz (79) wiederholt eine transitorische Parese des M. levator palp. sup., de Lapersonne (59) vorübergehende oder bleibende Lähmungen des Trochlearis, M. levat. palp., rect. sup. und rect. internus, Cohen und Reinking (19) einmal eine Ptosis mit Parese des M. rect. sup., die nach Entleerung des Empyems vollkommen ausheilte, einmal Ptosis mit Parese der Mm. rect. sup. und rect. medialis, die nach Operation der erkrankten Stirn- und Kieferhöhlen zurückgingen, aber nicht vollkommen verschwanden.

Nach Fish (91, p. 202) ist partielle Ophthalmoplegie sehr häufig durch Sinusitis frontalis verursacht. Bei der operativen Eröffnung der Stirnhöhle (de Lapersonne [59, p. 441]), besonders bei der Radikaloperation, kommen durch Verletzung der Trochlea häufig Paresen und Lähmungen des M. obliquus sup. vor, sind jedoch oft nur vorübergehender Natur. (Vgl. Paunz 79) u. a. Um dieses Übel zu vermeiden wird bei der jetzt häufig geübten Operation nach Killian (vgl. Kap. VI) eine Knochenspange mit der Trochlea stehen gelassen.

Bei Entzündungen des Sin. sphenoidalis und der Siebbeinzellen wurden ebenfalls verschiedene Augenmuskellähmungen beobachtet. (— Posey (101) und Dufau (24) —) Dieser schreibt: „Nous sommes persuadés en effet qu'un certain nombre de paralysies occulaires qui trainent en longueur et qui sont mises sur le compte d'un tabes incipiens sont dues à une Sinusite sphenoidale méconnue."

Daß auch Tumoren des Keilbeins und Siebbeins beim Übergreifen auf die Orbita isolierte äußere Augenmuskellähmungen hervorrufen können, zeigt eine neueste Publikation von Uhthoff (103). Ein malignes Papillom vom Keilbein und Siebbein ausgehend war beiderseits in die Orbita eingewachsen und hatte dort, offenbar durch Kompressionswirkung auf den N. oculomotorius, zur Lähmung der äußeren Augenmuskeln geführt. Merkwürdigerweise, für eine periphere Schädigung der Nerven, war die Pupillen- und Akkommodationsmuskulatur intakt geblieben.

Ganz allgemein meint Shoemaker (91, p. 201): „perhaps many of the cases of paralysis of the extra ocular muscles, the cause of which is attributed to rheumatism or colds, are cases of sinus inflammations." Bei der Trochlearislähmung mahnt er jedoch

in bezug auf die rhinogene Ätiologie zur Vorsicht, indem vor allem Syphilis sicher ausgeschlossen werden müsse.

Anschließend sei, obschon es sich nicht um eine Lähmung handelt, eine hierher gehörige Beobachtung von Sluder (cit. Onodi (77) erwähnt, der über günstige therapeutische Beeinflussung von Trigeminusneuralgie durch medikamentöse Behandlung der Keilbeinhöhle berichtet.

Auch Störungen der Akkommodations- und Irismuskulatur wurden beobachtet, so von de Lapersonne (59, p. 442) „asthénopie accommodative" und Rübel (89, p. 145), der bei einer rhinogenen Sehnervenerkrankung daneben noch Akkommodationsparese fand. Einen besonders instruktiven Fall sah Fish (29): Ein Hypermetroper, der bisher mit seiner Korrektur vollkommen auskam, klagt seit einigen Monaten über Photophobie, Asthenopie, Rötung der Augen, Beschwerden hauptsächlich bei der Nahearbeit. Sonst waren sowohl Augen als Nebenhöhlen ohne pathologischen Befund. Erst drei bis vier Tage später stellte sich plötzlich Druckempfindlichkeit oberhalb der Stirnhöhlen ein und bei der Ausspülung fand sich eine Menge schleimig eiterigen Sekrets. Kurze Zeit nach der Spülung waren sämtliche Krankheitssymptome verschwunden. Fish erklärt die Akkomodationsstörungen bei Nebenhöhlenaffektionen durch die passive Hyperämie der Orbita, die eine Schwellung des Ciliarkörpers bedingen könne.

6. Äußere Erkrankungen des Auges.

Hier ist vor allem zu nennen die

a) Skrophulöse Augenentzündung. Hauptsächlich von Winckler (2, p. 16) wurde betont, daß eine durchgreifende Nasenbehandlung bei Kindern mit skrophulöser Ophthalmie von bestem Erfolg begleitet sei. Seitdem er an seinem Krankenhause dieselbe allgemein durchführte, erzielte er kürzere Behandlungsdauer, bessere Resultate und sah seltener Rezidive auftreten. Über das Vorkommen nebeneinander, ohne Berücksichtigung des ätiologischen Momentes berichtet Mamie (65), der bei allen von ihm untersuchten (allerdings bloß 11) Fällen von skrophulöser Augenentzündung pathologische Veränderungen in der Nase angetroffen hatte (meist atrophische oder hypertrophische Rhinitis und Hypertrophie der Tonsillen). Axenfeld (4) weist ebenfalls hin auf die außerordentliche Bedeutung von Ekzem der Nasenöffnung, chronischen Schwellungszuständen der Nasenschleimhaut und der Muscheln, insbesondere auch von adenoiden Vegetationen hauptsächlich für das Auftreten von Rezidiven. Die günstige Beeinflussung der letzteren durch die Entfernung solcher Wucherungen erklärt sich teils „durch die Beseitigung der reflektorischen Reizung des Auges von der Nase aus, teils durch die bekannte, günstige Beeinflussung des Allgemeinbefindens durch die Freimachung der Nasenatmung" (1. c.). Auch Kuhnt (55) anerkennt diese Zusammenhänge. Rubert (88) bringt diese Erfahrungstatsachen mit der modernen Theorie der skrophulösen Augenentzündung in Einklang, indem er sagt: „Es ist nicht ausgeschlossen, daß außer Bakteriengiften, oder neben ihnen auch andere Momente (chemische Substanzen,

Erkrankungen der Nase, Lichtreize usw.) bei Individuen, die unter dem Einfluß tuberkulöser Infektion skrophulös sind, irgendwie Veranlassung zur Phlyktänenbildung geben könnten . . ."

Brückner (17, p. 57) glaubt, daß es sich bei der Entfernung von adenoiden Wucherungen etwa nicht um die Beseitigung eines primären Krankheitsherdes handle, sondern daß der günstige Einfluß lediglich auf einer Hebung des Allgemeinzustandes beruhe, die auch sonst oft nach Behandlung des Nasenrachens zu verzeichnen sei.

b. Keratitis dendritica. Birkhäuser (13) berichtet über einen Fall von traumatisch ausgelöster Keratitis dendritica, bei dem er ein bereits bestehendes Kieferhöhlenempyem als prädisponierendes Moment betrachtet. Während durch die ophthalmologischen Methoden keine vollständige Heilung erzielt werden konnte, heilte der Hornhautprozeß nach einigen Spülungen des Antrums prompt ab.

c. Bläscheneruption am Limbus beobachtete Peters (82) bei Schwellungszuständen und adenoiden Wucherungen der Nasenschleimhaut. Dieselben haben nichts mit Phlyktänen, auch nichts mit Herpes zu tun und werden durch Entfernung der Nasenwucherungen geheilt. „Es handelt sich augenscheinlich um einen von der Nase auf vasomotorischem Wege ausgelösten Prozeß in Form einer plötzlichen Exsudation, die spontan wieder verschwindet" (vgl. mit Urticaria). Dieser Fall führt uns über zu einer besonderen Gruppe von Erkrankungen, den sog. nasalen Reflexneurosen.

7. Die nasalen Reflexneurosen und einige entferntere Zusammenhänge.

Unter nasalen Reflexneurosen werden Krankheitserscheinungen an den verschiedensten Körperteilen aufgefaßt, die reflektorisch, d. h. auf nervösem Wege, von der Nase aus ausgelöst werden. Uns interessieren hier speziell die Erkrankungen am Auge.

Schon 1892 beschrieb Liven (61) Tränenträufeln, Blepharospasmus, Ciliarneurose, die durch Beseitigung von hyperplastischen Wucherungen der Nasenschleimhaut und von Polypen geheilt oder gebessert wurden. Er gibt dabei folgende Erklärung: Schon normalerweise tritt bei Nasenexplorationen, besonders mit der Sonde, Tränenträufeln, Lichtscheu usw. auf. „Bei den von der Nase unter pathologischen Zuständen ausgelösten Reflexneurosen findet nun genau derselbe Vorgang statt, nur daß der Reiz, der bei pathologisch veränderter Schleimhaut zur Auslösung derselben genügt, ein abnorm geringer ist, und oft nur in einem abnormalen Kontakt eben dieser Schleimhautflächen besteht, oder sogar durch kühle Luft hervorgerufen werden kann" . . . „ist es auch möglich, durch Cocain die Reflexneurose für einige Zeit aufzuheben, oder doch den Reflex herabzusetzen."

In neuerer Zeit machten Axenfeld und Kahler (5) auf die Bedeutung besonderer hyperästhetischer Zonen in der Nase für die Augenheilkunde aufmerksam. Es sind hauptsächlich vier Punkte, an denen die Empfindlichkeit der Nasenschleimhaut gesteigert ist: beiderseits über dem vorderen Ende der unteren Muschel und am Tuber-

culum septi. Nur bei stärkster Reizung dieser Punkte kommt es normalerweise zu Erscheinungen des Auges. Anders bei der Überempfindlichkeit. Da können schon durch die kleinsten Reize solche ausgelöst werden. (Tränenfluß, Kitzelgefühl im Gebiet der Carunkel, blitzartige Injektion der Konjunktiva, Blepharospasmus, Lichtscheu, Aesthnopie).

Kuttner (58, p. 38) bestreitet das Vorkommen von typischen „reflektogenen Punkten." Nach ihm können von jedem Punkt der Nasenschleimhaut aus normale und eventuell auch pathologische Reflexvorgänge ausgelöst werden.

Ein Fall, der wohl auch als Reflexneurose aufgefaßt werden muß, ist der von Baumgarten (6) mitgeteilte. Hier war im Anschluß an eine Erkältung ein derartig hochgradiger Spasmus des Orbicularis aufgetreten, daß die Sehschärfe stark herabgesetzt war. Nach der Operation der bestehenden Ethmoiditis nekroticans trat vollständige Heilung ein.

Zum Schluß seien von den selteneren Beobachtungen, bei denen der Zusammenhang zum Teil ziemlich problematisch erscheint, noch folgende erwähnt.

So will Ziem (110) gesehen haben, daß Glaukom durch Nasenerkrankung hervorgerufen wurde. Er habe in mehreren Fällen „von ausgesprochenem chronischem Glaukom", in Fällen, wo zugleich eine starke Verschwellung der Nase bestand, nach Blutentziehung in der letzteren (m. Galvanokanter) deutliche, selbst wochenlang anhaltende Vergrößerung des Gesichtsfeldes feststellen können." Ziem erklärt die Beeinflussung des Auges als Folge von Stauungszuständen, die in der Umgebung desselben und am Auge selbst durch Nasenerkrankungen hervorgerufen werden sollen, gemäß seiner später noch näher zu besprechenden Theorie (vgl. p. 50). Kuhnt (55, p. 1624) glaubt, daß Nasen- und Nebenhöhlenerkrankungen im allgemeinen „kein ätiologisches Moment für die Entstehung des Glaukoms bilden", sagt aber weiter: „dagegen zweifle ich nicht, daß sie bei an sich zu Glaukom veranlagten Sehorganen sehr wohl das Auftreten desselben begünstigen und bei bereits ausgebildetem Glaukom zu neuen Anfällen und weiteren Verschlimmerungen Anlaß geben können." Meiner Ansicht nach ist dies das Maxium von Entgegenkommen, das man der Ziemschen Auffassung gegenüber aufbringen kann, denn diese Zusammenhänge sind so wenig bewiesen und es liegen so wenige Beobachtungen darüber vor, daß man in der Anerkennung ihres tatsächlichen Vorhandenseins wohl die größte Vorsicht walten lassen muß.

Ein interessantes Vorkommnis beobachtete Kuhnt (55, p. 1625), nämlich Blutungen in den Glaskörper bei Ausbleiben sonst periodisch auttretender Nasenblutungen. Es handelt sich hier offenbar um ähnliche Vorgänge, wie bei Blutungen in Glaskörper, Retina usw. bei unterdrückter Menstruation, die bei Cohn (20, p. 103 ff.) eingehend geschildert werden. Daß auch zwischen Menses und periodischen Nasenblutungen ein gewisser Zusammenhang besteht, ist ja längst bekannt.

8. Erkrankungen der Tränenwege.

Die Pathologie der Tränenwege ist ein Kapitel für sich und eine eingehende Besprechung derselben würde über den Rahmen der vorliegenden Arbeit hinausgehen. Es sollen nur kurz der Vollständigkeit halber die hier in Betracht kommenden Gesichtspunkte berührt werden.

Es sind hauptsächlich folgende Momente von Bedeutung:

1. Direktes Übergreifen einer Erkrankung der Nase auf den Tränensack z. B. Lupus, Tbc.).
2. Infektion des Sackes von vorderer Nebenhöhle aus (Siebb. Stirnhöhle, s. Anatomie Kap. II.).
3. Stenosierung des Ausführungsganges des Tränen-Nasenkanals mit nachheriger sekundärer Infektion.

Paunz (33) faßt die Bedeutung der Nasenerkrankungen für die Tränenwege folgendermaßen zusammen: „Die häufigsten Befunde in der Nasenhöhle, welche eine Erkrankung des Tränensackes nach sich ziehen, sind Rhinitis chronica atroph. foetida et non foetida, Rhinitis chronica hypertrophica, Eiterungen der Highmorshöhle oder der Siebbeinzellen, außerdem luetische und tuberkulöse (Lupus) Geschwüre. „Letztere können „durch Narbenbildung die nasale Mündung des Tränennasenganges verschließen und so eine Tränensackeiterung bedingen. Auch durch unvorsichtig angewandte Galvanokaustik können solche Narbenbildungen entstehen. Kuhnt (56) weist auch auf die Bedeutung von Wucherungen der Nasenschleimhaut, Form- und Stellungsveränderungen der unteren Muscheln, Erkrankungen der vorderen Nebenhöhlen, hin. Endlich kann auch eine Fraktur, die den Canalis nasolakrymalis betrifft, einen Verschluß desselben herbeiführen. Zwei typische, solche Fälle von durch Traumen verursachter Dakryoblennorrhoe publizierte Birkhäuser (13a) nebst einer trefflichen Abbildung, die die enorme Ausdehnung des Tränensackes veranschaulicht.

V. Theorien über die Übertragung des Krankheitsprozesses.

Ganz allgemein kann man sagen, daß die Beeinflussung des Auges durch Nasenerkrankungen auf folgende Arten möglich ist:

1. durch mechanische Verdrängung (Raumbeschränkung, Kompression)
2. durch Zirkulationsstörungen
3. durch Übergreifen der Entzündung
   a. direkt
   b. durch Dehiszenzen in der knöchernen Orbitalwand
   c. Thrombophlebitis und Lymphangitis
4. auf dem Reflexwege

ad 1. ist ohne weiteres verständlich und wurde an geeigneter Stelle (Tumoren, Mukocelen etc.) bereits besprochen.

ad 2. Dies ist die Theorie, die namentlich Ziem verfochten hat (110). Sie besagt, daß schon eine Behinderung der Nasenatmung im Gebiete der Orbita Stauungserscheinungen hervorrufen und dadurch Grund zu den verschiedensten Erkrankungen des Auges werden könne. Ziem schreibt (1. c. p. 749): „Da nämlich die Respirationsgröße bei Mundatmung eine um ein bedeutendes kleinere ist, als bei der normalen Nasenatmung, so ist mit jeder stärkeren Anschwellung der Nasenschleimhaut offenbar auch eine Beeinträchtigung der Aspiration des Blutes von Seiten der Lungen verbunden, wonach dann mehr oder weniger deutlich erkennbare Stauungen, wie überall im ganzen Körper, so auch im Gebiete der Blutgefäße des Kopfes, der Ohren, der Augenhöhle usw. auftreten können oder müssen." Ähnliches sagt er von der Lymphzirkulation. Diese entschieden etwas gesuchte Theorie wurde denn auch bestritten, so z. B. von Kuhnt (55), wenigstens wurde der Einfluß, den Ziem diesen Verhältnissen beimaß, als übertrieben bezeichnet. Hingegen wird ein entzündliches oder kollaterales Stauungsödem bei Nebenhöhlenentzündungen als erstes Stadium einer Orbitalbeeinflussung von Uffenrode (102) und Axenfeld (3) angenommen.

Da durch Krauß (vgl. Kap. II, 2) nachgewiesen wurde, daß das Venenblut in der Orbita je nach der Kopfhaltung gegen die vena facialis oder in den Sinus cavernosus abfließt, ist es verständlich, daß durch irgendwelche Stauungserscheinungen entzündungserregende Stoffe oder Mikroorganismen von den Nebenhöhlen in das Auge verschleppt werden können. Dies führt über zu Punkt 3 (vgl. auch Epikrise zu Fall IV).

ad 3. Daß in vielen Fällen eine Entzündung von der Nase und deren Nebenhöhlen auf die Orbita und deren Inhalt übergreift, ist sicher. Es fragt sich nur, auf welchem Wege das geschieht.

a) Der direkte Weg durch den Knochen. Dieser wurde öfters nachgewiesen. So fand Gerber (34, p. 203) bei 549 Fällen von Stirnhöhlenkomplikationen 454 mal Wandungsveränderungen. De Lapersonne (59, p. 442) sagt: „L'envahissement des tissus de l'orbite se fait le plus ordinairement par la voie osseuse."

b) Von zahlreichen Autoren werden die von Zuckerkandl und andern beobachteten Knochendehiszenzen (vgl. Anatomie) für das Übergreifen einer Entzündung verantwortlich gemacht. Allzu große Bedeutung kommt aber wohl denselben nicht zu, denn Maljutin[1]) hat einen Durchbruch im Knochen direkt neben einer solchen Dehiszenz gefunden.

c) Ein Übergreifen durch Thrombophlebitis der durch die Knochenwand tretenden Venen, ohne daß der Knochen direkt beteiligt zu sein braucht, wurde von Birch-Hirschfeld (12, p. 3) anatomisch festgestellt. Klinisch wahrscheinlich erscheint ein Übergreifen durch Thrombophlebitis auch in einem Fall von Cohen & Reinking

[1]) Lubarsch-Ostertag Erg. Bd. 1910, p. 331.

(19, p. 34), indem letztere sich durch Metastasen an verschiedenen anderen Körperstellen bemerkbar machte.

Ob es sich z. B. bei einer Augenhintergrundserkrankung um Krankheitsherde handelt, die durch Mikroorganismen hervorgerufen werden, die auf dem Blut- oder Lymphwege aus der erkrankten Nebenhöhle hierher gelangt sind, oder ob eher eine diffuse, toxische Schädigung anzunehmen ist, darüber lassen sich nach unserer Ansicht oft schon nach dem ophthalmoskopischen Bilde gewisse Schlüsse ziehen. Genaueres hierüber ist bei der Besprechung unserer eigenen Beobachtungen im zweiten Teile zu finden.

ad. 4 Daß zwischen Nase und Auge nervöse resp. reflektorische Beziehungen existieren, beweisen die im Kapitel 7 angeführten Beobachtungen. Anhaltspunkte für das Bestehen solcher Nervenverbindungen bieten auch die eingangs besprochenen anatomischen Verhältnisse in der Innervation der beiden Gebiete. Schon dort wurde erwähnt, daß eigentliche Reflexbahnen anatomisch noch nicht nachgewiesen sind, daß aber die Existenz derselben durch zahlreiche Erfahrungstatsachen äußerst wahrscheinlich gemacht wird.

Nach der heute zumeist angenommenen Auffassung handelt es sich bei dieser Übertragung nervöser Reize hauptsächlich um Erregungszustände im Gebiet des Sympathicus. Die Vorbedingung für das Zustandekommen der sog. nasalen Reflexneurosen ist jedoch eine abnorm gesteigerte Empfindlichkeit dieses Nervensystems, welche entweder angeboren oder durch entzündliche Zustände der Nasenschleimhaut hervorgerufen, oder als Folge allgemeiner funktioneller Störungen auftreten kann. In diesem Sinne spricht sich auch Blumenthal (117) in seiner jüngst erschienen zusammenfassenden Arbeit über die nasalen Reflexneurosen aus.

VI. Allgemeines über die Therapie der Nebenhöhlenerkrankungen und ihrer Komplikationen.

Schon seit Beer (8, 1817) ist der grundlegende Gesichtspunkt bei der Behandlung der eiterigen und nicht eiterigen Nebenhöhlenentzündung derselbe, nämlich die Schaffung einer Abflußmöglichkeit für die Entzündungsprodukte. Hat doch schon jener Autor erkannt, daß es gerade der „unterdrückte Schnupfen“ ist, der Gefahren für das Sehorgan in sich birgt.

Heute wird diesem Grundsatz auf drei verschiedene Arten Folge geleistet.

1. durch konservative Therapie (Cocain-Adrenalinspray, Spülungen etc.),
2. durch endonasale Eröffnung der Nebenhöhlen,
3. durch die Eröffnung der Nebenhöhlen von außen.

ad 1. Oft gelingt es schon durch Adstringentien eine derartige Abschwellung der einen Nebenhöhlenausgang verlegenden Schleimhaut hervorzurufen, daß ein reichlicher Abfluß des Eiters und somit eine spontane Heilung eintritt. Das gleiche kann oft auch

durch Ausspülungen des betreffenden Sinus geschehen. (Fish [29], Paunz [79] u. a.) Führt diese Methode nicht zum Erfolg, so kommt:

ad 2. die endonasale Eröffnung der Nebenhöhlen in Betracht. Derselben kann oder muß oft eine Abtragung der mittleren Muschel vorausgeschickt werden, welche bisweilen schon allein genügende Abflußmöglichkeiten schafft. In anderen Fällen müssen Keilbein- oder Siebeinhöhlen eröffnet werden. Nicht nur bei Sehnervenerkrankung ohne Orbitaerscheinungen, sondern sogar bei beginnender Orbitalphlegmone, wurden von vielen Autoren durch diese Methoden noch vollkommene Heilungen erzielt. Dölger (23), Stenger (99), Würfel (109), Piffl (83).

Die 3. Methode kommt in fortgeschrittenen Fällen und bei Kiefer- und Stirnhöhlenempyemen zur Anwendung, die der konservativen und endonasalen Behandlung nicht weichen wollen.

Birch-Hirschfeld (12, p. 9) empfiehlt bei solchen Orbitaleiterungen, „durch einen größeren Schnitt am Orbitalrande das Periost der Orbita freizulegen und stumpf vom Knochen abzulösen. Nicht selten fließt dabei schon, ohne daß das Septum orbitale eröffnet wurde, reichlicher Eiter ab. Dann gewinnt man nach Reinigung der Abszeßhöhle einen guten Überblick über die Verhältnisse der Orbitalwand und entdeckt nicht selten die Perforationsstelle mit dem Nachbarsinus."

Nach Axenfeld (2) genügt bei Orbitalphlegmone infolge acuter Sinusitis die Eröffnung des orbitalen Abszesses, worauf sich diese spontan zurückbilden kann. Bei den chronischen Formen und wenn sich trotz Spaltung des orbitalen Abszesses das Fieber und der Allgemeinzustand nicht bessern wollen, soll die Radikaloperation gemacht werden.

Unter Radikaloperation der Nebenhöhlen wird im allgemeinen deren mehr oder weniger ausgedehnte Eröffnung von außen, mit anschließender Ausräumung und Drainage, verstanden. Je nach Bedürfnis und nach der Operationsmethode werden nur eine oder mehrere Nebenhöhlen eröffnet. Da mit einer Stirnhöhleneiterung sehr oft auch eine solche der Siebbeinzellen verbunden ist und umgekehrt, empfiehlt Axenfeld (2, p. 715) eine gesonderte, aseptische Probetrepanation der nur vielleicht erkrankten Höhle.

Von den verschiedenen Operationsmethoden seien folgende kurz erwähnt:

1. Stirn- und Siebbeinhöhlen

a Drainage nach Panas wird u. a. von Guillemain (37) empfohlen. Winkelschnitt am inneren Lidwinkel, Trepanation der Stirnhöhle von ca. 1 cm Durchmesser. Einschieben eines Drains in die Nase hinunter.

b. Radikaloperation nach Kuhnt (n. 22, p. 392) Hautschnitt längs des oberen Orbitalrandes im Supercilium. An dessen innerem Ende Schnitt nach oben. Periost des Stirnbeins nach außen oben ablösen. Entfernung der ganzen vorderen Stirnhöhlenwand. Entfernung der gesamten Schleimhaut, auch aller Recessus. Verschluß der Hautwunde bis auf den medialen Teil des horizontalen Schenkels, wo dicker Drain eingelegt wird.

c. Nach Killian (n. 22, pg. 394) Hautschnitt in der ganzen Länge der nicht rasierten Augenbraue an ihrem medialen Ende bogenförmig von der Seite der Nasenwurzel auf den Stirnfortsatz des Oberkiefers herab bis über den unteren Orbitalrand. Der Periostschnitt besteht aus zwei zusammenhängenden Teilen. Dazwischen wird eine Knochenspange des Orbitalrandes mit der Trochlea erhalten. Resektion der vorderen Stirnhöhlenwand. Aufmeißelung des Stirnhöhlenbodens von der Stirnhöhle aus, wobei die vorher beschriebene Stange des knöchernen Orbitalrandes bestehen bleibt. Resektion des Processus front. des Oberkiefers unter Schonung der Nasenschleimhaut. Resektion der vorderen und mittleren Siebbeinzellen. Aus der Nasenschleimhaut wird ein Lappen gegen die Stirnhöhle umgelegt, um den Weg zu derselben dauernd offen zu halten.

d) Nach Hajek (n. 22, p. 396) Modifikation der obigen Methode, die hauptsächlich darin besteht, daß das Periost samt der Trochlea von der inneren oberen Orbitalwand abgelöst wird. Es soll nach dem Autor trotzdem nicht zu dauernden Muskelstörungen kommen.

e) Eröffnung des Siebbeinlabyrinthes von außen nach Kuhnt. (22, p. 396) „Bogenförmiger Schnitt von der Crista lakrymalis anterior nach dem Orbitalrande und längs desselben nach außen bis zur Incisura supraorbitalis hinaus." Periost von der knöchernen Orbitalwand loslösen. Entfernung der letzteren. Eröffnung der Schleimhaut der Siebbeinzellen und Ausräumen mit dem scharfen Löffel. Naht bis auf einen kleinen Teil unten (Drain).

2. Kieferhöhle. Hauptsächlich drei Methoden der Eröffnung.

a) Mittels gekrümmten Troikarts vom unteren Nasengang aus.

b) Von der Alveole eines extrahierten oberen Backenzahns aus.

c) Trepanation von der Fossa canina aus.

Läßt sich das Wesen einer tiefen Orbitalentzündung vor der Operation nicht sicher bestimmen, so leistet nach Axenfeld (2, p. 713) die Krönleinsche temporäre Resektion der äußeren Orbitalwand wesentliche Dienste. Auch Birch-Hirschfeld (12, p. 9) sah mit dieser Methode günstige Resultate. Zeigt sich während der Operation, daß eine Nebenhöhle den Ausgangspunkt der Orbitalerkrankung bildet, so kann dieselbe immer noch operativ in Angriff genommen werden.

Im Gegensatz zu obigen Autoren lehnt Kuhnt (55, 1628) die Krönleinsche Operation zu diesem Zwecke ab, indem er sagt: „Einmal wird die Operation ohne zwingenden Grund sehr umfangreich, sodann dürfte der kosmetische Effekt erheblich zu wünschen übrig lassen."

Was die Indikation anbetrifft, so wurde in letzter Zeit wieder eher befürwortet, die konservative Methode so lange wie möglich anzuwenden, wegen der nicht geringen Gefahren, welche die Operationen der Nebenhöhlen trotz allen Fortschritten in der Technik noch immer in sich schließen (de Kleijin [50, p. 490], Hajek [cit. n. 50]).

Anläßlich der Aussprache zwischen Rhinologen und Ophthalmologen über das Thema „Auge und Nase", die kürzlich in der Wiener ophthalmologischen Gesellschaft

stattfand (94), stellten sich die meisten Ophthalmologen, voran Meller, auf den Standpunkt, daß die Indikationsstellung für die Operation in diesen Fällen ganz dem Augenarzt überlassen sein sollte und der Nasenarzt gewissermaßen nur ausführendes Organ sein dürfte. Dieser Anschauung konnten die Rhinologen nicht ohne weiteres beipflichten. Es wurde von verschiedenen Votanten darauf aufmerksam gemacht, daß selbst probeweise Eröffnung der Nasennebenhöhlen keine gleichgültigen Eingriffe darstellen und, abgesehen von schweren Komplikationen, monatelange Eiterungen nach sich ziehen können.

Dies führt uns über zum folgenden Kapitel.

VII. Gefahren der operativen Nebenhöhlenbehandlung.

Die Gefahren, welche die operativen Eingriffe an der Nase und deren Nebenhöhlen in sich bergen, sind zweierlei Natur. Einmal können dadurch Schädigungen des Sehorgans entstehen, unter Umständen kann aber durch ihre Folgen auch direkt das Leben des Patienten bedroht werden.

Über postoperative Sehstörungen und Erblindungen nasalen Ursprungs berichtet namentlich Onodi (75), der auch eine Anzahl Fälle aus der Literatur anführt.

So wurde im Anschluß an die Killiansche Operation der Stirnhöhle Erblindung beobachtet. Onodi erklärt dieses Vorkommnis durch die Annahme, daß eine ungewöhnliche Ausdehnung der Stirnhöhle dieselbe mit dem Canalis opticus in engste Beziehung gebracht habe, so daß bei der Operation derselbe leicht verletzt und dadurch der Nervus opticus geschädigt werden konnte (vgl. die anatomischen Verhältnisse).

Auch bei Ausräumung des Keil- und Siebbeins kamen Läsionen der Sehnerven vor. Dies läßt sich auch leicht durch die von Onodi beobachteten anatomischen Verhältnisse erklären, indem der N. opticus sowohl in der Keilbein- als auch in der Siebbeinhöhle frei verlaufen kann.

Sogar bei Septumoperationen sind Sehstörungen beobachtet worden. Da es vorkommt, daß sich die Keilbeinhöhle bis in den obersten Teil des Septums hinein erstreckt, ist durch deren Vermittlung auch hier eine indirekte Fraktur des Canalis opticus möglich. Für die Erblindung, die als Folge von Conchotomien und Polypenexstirpationen mitgeteilt werden, gibt Onodi analoge Erklärungen.

Plötzliche Erblindung mit Protrusio während der Ausräumung der Siebbeinzellen derselben Seite beobachtete Corser (21). Nach Entleerung eines intraorbitalen Haematoms kehrte die Sehschärfe wieder nahezu zur Norm zurück. Der Autor glaubt, daß es sich hier um eine Blutung aus den verletzten Ethmoidalgefäßen in die Orbita handelte. Auch Smith (95) berichtet über einen Fall von Erblindung im Anschluß an eine Siebbeinoperation.

Neuestens berichtet Bachmann (116) über zwei Fälle von Orbitalphlegmone im Anschluß an eine Eröffnung der Siebbeinzellen. Desgleichen beobachtete derselbe Autor eine Orbitalphlegmone nach einer endonasalen Eröffnung des Tränensackes nach West. Letztere Beobachtung wird wohl dazu führen, daß der alten Operation des Tränensacks von außen wieder der Vorzug gegeben werden muß, ähnlich wie wir es für die operative Behandlung der Nebenhöhlen postulieren werden (siehe Schlußwort des zweiten Teils).

Genügte schon die Möglichkeit der erwähnten Augenschädigungen, um bei der Ausführung von Nasenoperationen die größte Vorsicht walten zu lassen, so ist dieselbe noch vielmehr am Platze, weil durch solche Eingriffe, resp. ihre Folgen, das Leben des Patienten gefährdet sein kann. Auch de Kleijn (50) betont dies ausdrücklich. Er unterstützt dabei Hajek, von dem er folgenden Ausspruch zitiert: „Mir allein sind aus privater Mitteilung sechs bisher nicht publizierte Fälle bekannt, welche nach der Killianschen Operation (der Stirnhöhle) letal geendet haben." Ich möchte schon hier auf den nach dieser Richtung interessanten Fall Nr. VIII hinweisen, der nach einer Siebbeinoperation an einer eiterigen Meningitis zugrunde ging. Leider werden eben solche Fälle selten veröffentlicht, offenbar weil es immer peinlich ist, derartige Resultate verzeichnen zu müssen.

Daß durch die Verheimlichung von solchen höchst bedauerlichen Vorkommnissen der Wissenschaft und vor allem dem „salus aegroti" schlecht gedient ist, steht wohl außer Zweifel. Gerade durch die Verbreitung der Erkenntnis dieser Gefahr kann ersprießlich auf die Therapie eingewirkt werden. Wir scheuen uns deshalb keineswegs, den oben angeführten Fall zu veröffentlichen.

Angesichts dieser Mitteilungen ist vielleicht der Ausspruch Paunz (80, p. 84) doch etwas zu optimistisch: „Bei der ernsten Bedeutung der Sehnervenentzündung und der Ungefährlichkeit der Eröffnung der Nasennebenhöhlen, halte ich in zweifelhaften Fällen die explorative Eröffnung der hinteren Nebenhöhlen für durchaus gerechtfertigt." Damit soll der Nutzen und die eventuelle Notwendigkeit dieses Eingriffes keineswegs in Abrede gestellt, jedoch mit aller Entschiedenheit betont werden, daß die Nasennebenhöhlenoperationen eben doch nicht diese absolut harmlosen, kleinen Eingriffe sind, als die sie von manchen Autoren hingestellt werden.

Nach Gerber (34, p. 421 ff.) sind die operativen Gefahren bei Stirnhöhleneiterung nicht erheblich. Oft treten Gehirnkomplikationen und Exitus nicht wegen, sondern trotz der Operation ein. Siebbeinoperationen sollen gefährlicher sein.

Eine merkwürdige und interessante Komplikation der operativen Nebenhöhlenbehandlung stellen die Luftembolien dar, die besonders nach Ausblasen der Kieferhöhle mit Luft beobachtet worden sind. Hirsch (118) berichtete kürzlich über folgenden Fall: Ein Patient erblindete anläßlich einer Ausblasung der Kieferhöhle mit Luft plötzlich. Der nach einer halben Minute schon erhobene ophthalmoskopische Befund war: Fundus von grauer Farbe, Arterien blutlose Stränge. Nach und nach tauchten in

denselben von der Peripherie her feinste Luftbläschen auf, die jedoch bald wieder verschwanden und dem nachströmenden Blute Platz machten. Nach 2—3 Minuten herrschten wieder objektiv und subjektiv normale Zustände. Hirsch kommt wohl mit Recht zu der Ansicht, daß es sich um nichts anderes handeln könne, als um eine Luftembolie der Art. centr. Retinae. Nach Hirsch erklären sich hiermit eine ganze Anzahl ähnlicher Fälle von plötzlicher Erblindung nach Kieferhöhlenspülung (Mitteilungen von Killian, Hajek, Streit, Brückner, Walliczek u. a.). Diese waren bis jetzt wegen des mangelnden Befundes als auf reflektorischer Gefäßkontraktion beruhend aufgefaßt worden. Möglicherweise gehören auch die nach Kieferhöhlenspülung plötzlich erfolgten Todesfälle, bei denen kein positiver Sektionsbefund erhoben werden konnte, hierher (Killian, Hajek l. c.). Von Weiß (119) wird jedoch diese Ansicht Hirschs bestritten. Dieser Autor führt alle derartigen Fälle auf Gefäßkrämpfe zurück. Wie dem auch sei, aus dem Mitgeteilten geht jedenfalls hervor, daß selbst die vollständig harmlos aussehenden Luftausblasungen der Kieferhöhle weder für das Sehorgan noch für das Leben des Patienten so ganz gefahrlos sind.

Was zum Schluß die Zuständigkeit zur operativen Behandlung der in Betracht kommenden Nebenhöhlenaffektionen betrifft, so stehen sich da zwei Meinungen gegenüber:

Birch-Hirschfeld (12, p. 10) ist der Ansicht, „daß die Behandlung der Nebenhöhlenerkrankung dem geübten Rhinologen überlassen sein soll." Im Gegensatz dazu bemerkt Axenfeld (3, p. 508) „auch in der operativen Behandlung der ursächlichen Sinuserkrankungen sollte der Augenarzt mehr eigene Erfahrung sich erwerben können, als dazu heutzutage in den meisten Augenkliniken Gelegenheit geboten wird, und zwar auch im Interesse der Orbitalchirurgie überhaupt."

Mir scheint in der Tat, daß die operativen Eingriffe, soweit sie von außen oder von der Orbita her indiziert sind, sehr wohl in das Wirkungsgebiet des Ophthalmologen einzureihen sind, während anderseits die Beherrschung der endonasalen Technik demselben kaum zugemutet werden darf und deshalb die endonasale operative Therapie auf alle Fälle dem Rhinologen überlassen sein soll.

Die Indikation zur Operation soll nach unserer Ansicht weder vom Ophthalmologen allein gestellt werden (wenigstens soweit es sich um endonasale Eingriffe handelt), noch kann dieselbe ganz dem Gutdünken des operierenden Rhinologen anheimgestellt werden. Diese muß das Resultat von gemeinsamen Erwägungen der beiden Spezialärzte darstellen. (Vgl. das hierüber im vorhergehenden Kapitel Gesagte).

ZWEITER TEIL.

Besprechung von acht Fällen aus der Berner Universitäts-Augenklinik und aus der Privatpraxis von Herrn Prof. Siegrist, bei welchen die Aetiologie einer Augenerkrankung mit großer Wahrscheinlichkeit in einer zugleich bestehenden Nebenhöhlenaffektion gesucht werden muß.

Einleitung.

Die in Nachfolgendem beschriebenen und besprochenen acht Fälle wurden dem reichen Materiale der Berner Universitäts-Augenklinik und der Privatpraxis von Herrn Professor Siegrist entnommen. Sämtliche Fälle sind eingehend und gründlich, namentlich auch hinsichtlich ihres Allgemeinzustandes, untersucht und beobachtet worden, und bei den meisten wurde der ophthalmoskopische Befund durch eine Reihe von Bildern festgehalten.

Die Zahl der von uns mitzuteilenden Beobachtungen ist nicht groß. Wir hätten dieselbe jedoch mit Leichtigkeit vermehren können, wenn wir alle von uns beobachteten Fälle von retrobulbärer Neuritis und Orbitalphlegmone infolge von Sinusitis berücksichtigt hätten, ebenso wie alle jene Fälle, bei welchen ein Zusammenhang der Augenaffektion und der Nebenhöhlenerkrankung uns nur möglich, aber nicht außerordentlich wahrscheinlich erschien. Bei zahlreichen in der Literatur niedergelegten Beobachtungen von Augenaffektionen, die angeblich eine Folge gleichzeitig vorhandener Nebenhöhlenerkrankungen darstellen, begnügt sich der Autor einfach das Zusammentreffen von Augen- und Nasenerkrankungen festzustellen, ohne sich dabei im geringsten zu bemühen, den Nachweis zu erbringen, daß ein kausaler Zusammenhang zwischen diesen beiden Affektionen auch wirklich bestehe, oder als sehr wahrscheinlich bezeichnet werden müsse. Solche Publikationen tragen offenbar zur Klärung der Frage nach dem Zusammenhange von Augen- und Nasenleiden sehr wenig bei. Denn gerade die Entscheidung darüber, ob die Ursache einer bestimmten Augenerkrankung mit guten Gründen in einem Nasen- oder Nebenhöhlenleiden zu suchen sei, ist doch bei diesen Fällen die Hauptsache. Diese Frage soll denn auch bei der Besprechung jedes einzelnen der vorliegenden Fälle eingehend erörtert werden.

Fall No. 1.

Frl. E. M., 43jährig, Privatpatientin von Herrn Prof. Siegrist.

Anamnese vom 14. III. 16.

Die Patientin leidet schon seit 3—4 Monaten an Kopfschmerzen. Vor etwa 6 Wochen, nachdem dieselben 3 Tage lang von besonderer Heftigkeit gewesen waren, bemerkte sie eines Morgens beim Aufstehen, daß sie mit dem rechten Auge ziemlich schlechter sah. Die Schmerzen hatten, namentlich in der letzten Zeit, ausstrahlenden Charakter von der rechten Augenhöhle nach dem Schädelinnern angenommen. Vor 3 Jahren litt die Patientin an Magenstörungen, angeblich nach Kummer. Vor 7 Jahren wurde von der rechten Brust ein etwa walnußgroßer Tumor entfernt, über dessen Natur nichts Näheres bekannt ist.

Augenstatus (14. III. 1916).

Beide Augen sind reizlos.

Javal: o. a. = 1,0 D. axe 0° H. R. 45,0 D.

Skiaskopie: o. a. etwa + 1,5 D.

Die Medien sind beiderseits ungetrübt.

Fundus:

o. s. Vollständig normal.

o. d. Die Sehnervenpapille ist stark, beinahe wie bei einer Stauungspapille, pilzförmig geschwellt. Sie ist hyperämisch und weist im Zentrum einige größere, weiße Exsudatflecken auf. Sie erscheint auch im Ganzen eher vergrößert und geht ohne scharfe Grenze in die in der nächsten Umgebung gelblichgrau verfärbte Netzhaut über. Der ganze Bezirk zwischen Papille und Macula und die Umgebung der letzteren nach außen, oben und unten hin ist gleichfalls graugelb verfärbt und weist eine ganze Anzahl feiner, weißer Punkte und kleiner Hämorrhagien auf. Auch im Gebiete der Papille selber, besonders über der Abgangsstelle der Vena temporalis inferior sind kleinere Blutaustritte zu beobachten. Die Venen sind bedeutend erweitert und geschlängelt, die Arterien dagegen sehr verengt (Fig. 3).

Subjektiv: o. d. vis. centr. = 0,1 + 0,75 D sph. = 0,3
o. s. vis. centr. = 0,7 + 0,5 D sph. = 1,0

Allgemeinstatus (Dr. Schatzmann)

Normale Temperatur, Puls 96, Respiration normal.

Thorax: Auf der rechten Mamma eine feine Narbe. Kein Tumor, keine Drüsen.

Lungen: Überall normales Atmungsgeräusch vorhanden.

Herz: leicht nach links verbreitert. Töne rein, ohne besondere Akzentuierung.

Urin: kein Eiweiß, kein Zucker.

Abdomen: normale Verhältnisse.

Gehirnnerven: Sind alle, außer dem rechten N. opticus, intakt.

Rhinologischer Befund (Bericht von Herrn Prof. Lüscher)

„Rechte Nase: Rhinitis sicca, Metaplasie der Mucosa, besonders der mittleren Muschel. Im Hiatus kein Sekret. Auf der Vorderwand des Sinus sphenoidalis eine kleine Flocke Eiter; in der Umgebung des Ostiums keiner. Deviatio septi des oberen Teils des Septums.

Linke Nase: Auch Rhinitis sicca. Nirgends Eiterung noch anderes Sekret.

Nebenhöhlen: Keine Verdunkelung.

Therapie: Spülungen mit physiologischer Kochsalzlösung und Tampons mit Vaseline. — Eventuell Eröffnung des Sinus sphenoidalis."

Daraufhin wird die Patientin zur Operation auf die rhinolog. Klinik verlegt.

Operationsbericht von Herrn Prof. Lüscher:

„Eröffnung der vorderen und hinteren Ethmoidzellen und des Sinus sphenoidalis rechts am 21. III. 1916. Gründliche Anästhesierung mit 20 % Coc. mur. und Anämisierung mit Adrenalin 1 : 1000. Die Eröffnung konnte mit Conchotom und Stanze wirklich schmerzlos durchgeführt werden. In den Zellen und Sinus kein Sekret, wohl aber eine leicht rötlich verfärbte Mucosa. Besonders an der Vorderwand des Sinus war dieselbe infiltriert, ließ sich aber ohne große Mühe loslösen.

Blutung minim. Tamponade mit Jodoformgaze. Verlauf war ein guter. Wegnahme der Tampons am 25. III.

Leichte Kopfschmerzen verloren sich bald.

Am 5. IV. zeigte die Untersuchung eine tadellose Verheilung der Operationsstelle. Die restierende Mucosa sieht glatt und glänzend aus und ist von normaler Farbe.

Spülungen werden noch weggelassen.

Es ist noch zu bemerken: nur die deutlich infiltrierte Mucosa der Vorderwand des Sinus wurde entfernt, soweit die Wand nicht entfernt wurde."

Am 27. III. 16 kommt die Patientin wieder auf die Privatabteilung der Klinik von Herrn Prof. Siegrist zur lokalen Augenbehandlung.

Die Sehschärfe beträgt jetzt rechts = 0,5 + 0,5 D sph. = 0,6, ohne daß das Auge selbst bisher irgendwie behandelt worden wäre.

Die Schwellung der Papille ist noch annähernd gleich, jedoch hat sich die Maculagegend bedeutend aufgehellt. Fast alle weißen Spritzer und sämtliche feinen Blutungen, auch jene über der Ursprungsstelle der unteren temporalen Vene im Papillengebiete sind vollständig verschwunden. Die Patientin erhält jetzt im Verlaufe der kommenden 14 Tage 10 subconjunctivale 4 % Kochsalzinjektionen.

Schon nach acht Tagen (4. IV. 16) läßt sich eine merkliche Abnahme der Papillenschwellung konstatieren. Die Sehschärfe hat keine Fortschritte gemacht.

Nachdem am 13. IV. 16 Prof. Lüscher nochmals normale Verhältnisse in der Nase und in der Gegend des operativen Eingriffs konstatiert hatte, wurde die Patientin für einige Wochen ohne weitere Behandlung nach Hause entlassen.

Kontrolluntersuchung am 15. V. 16.

Die Patientin ist zufrieden und hat nie mehr Kopfschmerzen.

Die Sehschärfe ist rechts auf 0,7 gestiegen.

Die Papillenschwellung ist fast vollkommen zurückgegangen, nur zeigt sich noch eine deutliche Hyperämie der venösen Papillengefäße. Einzelne Gefäße im Gebiete der Papille sind weiß eingescheidet. Die Maculagegend zeigt nur noch eine diffuse, leicht gelblichweiße Trübung, mit wenigen feinen, weißen Pünktchen.

26. VI. 16. Die Sehschärfe des rechten Auges beträgt 0,7.

Papille wie das letzte Mal. Die weißen Punkte in der Maculagegend sind nicht mehr sichtbar, jedoch ist dieselbe im ganzen immer noch leicht grauweißlich verfärbt.

Die Patientin erhält nunmehr die Erlaubnis, Ende des Monats ihre Arbeit als Schneiderin wieder aufzunehmen.

Da sie sich in der Folge nicht mehr zeigt, wird sie von Prof. Siegrist aufgefordert, sich am 22. IX. 19 wieder in seiner Privatsprechstunde vorzustellen.

Befund vom 22. IX. 19.

Die Patientin ist mit ihrem Auge sehr zufrieden und erklärt, sie sehe wieder sehr gut. Sie sei deshalb nicht mehr zur Kontrolle gekommen, weil es ihr so gut gegangen sei.

Das rechte Auge ist reizlos, wie das linke.

Subjektiv: beiderseits v. c. = 1,0 ohne Gläser.

Hintergrund: (in Homatropinmydriase)

o. s. normal.

o. d. Die Papille zeigt keine wesentlichen pathologischen Veränderungen mehr. Ihre Umgebung ist in geringer Ausdehnung, besonders oben und außen, in ihren tieferen Schichten leicht grau verfärbt. Der Hauptvenenstamm und eine kleine Strecke weit auch der Hauptast der nach oben sich ausbreitenden Venen ist weiß eingescheidet. Die Maculagegend ist, da der Maculareflex fehlt, an dem zentralen, roten Fleck erkenntlich. Ihre nächste Umgebung, besonders nach unten und nasal, zeigt die Aderhaut leicht atrophisch (gelblich verfärbt).

Gesichtsfeld: normal.

Epikrise:

Ein 43jähriges Fräulein, das schon seit 3—4 Monaten an Kopfschmerzen gelitten hat, bemerkt, nachdem dieselben 3 Tage lang heftiger geworden sind, eine Abnahme der Sehschärfe des rechten Auges. Bei der Untersuchung sind beide Augen reizlos, jedoch beträgt die Sehschärfe des rechten Auges bloß 0,3, während diejenige des linken = 1,0 ist. Zudem findet sich am rechten Auge eine hochgradige Papillitis mit Veränderungen (weiße Herde, graugelbliche Verfärbung, Blutungen) in der Maculagegend und in der Umgebung der Papille.

Während bei der Allgemeinuntersuchung nichts Pathologisches gefunden wird, ergibt die rhinologische Untersuchung Rhinitis sicca in beiden Nasenhälften und es besteht der Verdacht auf Sinusitis sphenoidalis der rechten Seite. Bei der Er-

öffnung des Sinus sphenoidalis dexter wird dessen Schleimhaut in chronisch entzündlich verändertem Zustand gefunden, momentan ohne Eiterung.

Sofort nach der Operation beginnt eine Besserung der Augenerkrankung. Schon am 6. Tage nach der Eröffnung des Sinus sphenoidalis ist die Sehschärfe bereits auf 0,6 gestiegen und die Veränderungen in der Maculagegend haben sich stark zurückgebildet, ohne daß außer der Nebenhöhlenbehandlung therapeutisch irgend etwas vorgenommen worden wäre.

In der Folgezeit findet ein derartiger Rückgang der pathologischen Erscheinungen im Augenhintergrunde statt, daß bei der letzten Untersuchung (nach 3 Jahren) nur noch ganz geringgradige Veränderungen gefunden wurden und die Sehschärfe auf diejenige des gesund gebliebenen Auges, nämlich auf 1,0, gestiegen war.

Die Pathogenese dieser einseitigen Neuroretinitis läßt sich wohl am besten auf folgende Weise erklären:

Die Patientin litt wahrscheinlich schon lange an einer chronischen Nasen- und Keilbeinhöhlenentzündung. Darauf deuten sowohl die konstatierten Veränderungen an diesen Stellen, wie auch die häufigen Kopfschmerzen hin. Die plötzlich eingetretene Steigerung der Beschwerden entspricht wohl einem akuten Aufflackern der Entzündung. Durch diese wurde dann der Nervus opticus derselben, rechten Seite geschädigt und dadurch das Sehvermögen des rechten Auges erheblich herabgesetzt. Nach Eröffnung und Behandlung des erkrankten, rechten Sinus sphenoidalis, wo die Residuen einer Entzündung vorgefunden wurden, gingen die Erscheinungen prompt zurück und der Visus begann sich zu bessern.

Irgend eine andere Ätiologie der Neuroretinitis konnte in diesem Falle nicht gefunden werden. Dieser Umstand ebenso, wie das einseitige und gleichseitige Auftreten der Neuritis und vor allem auch der frappant günstige Einfluß der Nebenhöhlenbehandlung auf die Augenerkrankung, sprechen doch mit großer Wahrscheinlichkeit dafür, daß die Sinusitis sphenoidalis ätiologisch für das Zustandekommen der Neuroretinitis verantwortlich gemacht werden muß.

Was nun die Beschaffenheit der krankmachenden Noxe betrifft, so glauben wir, daß es sich hier wohl eher um toxische Substanzen, als um Mikroorganismen selbst gehandelt habe. Die gleichmäßige, diffuse Erkrankung der ganzen Sehnervenpapille spricht für diese Auffassung. Auch die vollständige Wiederherstellung der Funktion, nach erfolgter Nebenhöhlenbehandlung läßt eine weniger intensive, vorübergehende, toxische Schädigung wahrscheinlicher erscheinen.

Was nun den Weg anbelangt, auf welchem die entzündungserregenden Stoffe aus der Keilbeinhöhle ins Auge gelangten, so gelten hier wohl ähnliche Überlegungen, wie die bei der Besprechung des Falles No. IV ausführlich dargelegten.

Fall Nr. 2.

Herr J. Sch., 30jährig.

Anamnese vom 11. II. 1915:

Seit Mitte Januar 1915 fühlte der Patient in seinem rechten Auge leichte Schmerzen. Dabei war dasselbe äußerlich immer vollständig normal anzusehen, niemals gerötet. Erst im Laufe der letzten acht Tage trat dann zu diesen Beschwerden noch eine Abnahme der Sehschärfe des erkrankten Auges hinzu. Zugleich beobachtete der Patient, daß er die Gegenstände mit seinem rechten Auge besser erkennen konnte, wenn er dieselben nicht direkt fixierte, sondern etwas exzentrisch betrachtete. Eine Behandlung fand nicht statt, bis der Patient am 8. II. 1915 die Poliklinik für Augenkranke aufsuchte, wo ihm Eintritt in die Klinik empfohlen wurde.

Der Patient gibt an, er leide an einem chronischen Rachenkatarrh. Sonst war er in letzter Zeit immer gesund, ebenso seine Frau und seine vier Kinder.

Augenstatus.

Beide Augen vollständig reizlos. Die Medien sind klar, Iris normal in Farbe und Zeichnung, die Pupillen gleichweit, rund, reagieren prompt.

Der Fundus ist beiderseits von durchaus normalem Aussehen.

Die Skiaskopie ergibt beiderseits Emmotropie.

Subjektiv: o. d. vis. centr. = 0,6
o. s. vis. centr. = 2,0

Der Patient erkennt am rechten Auge im Zentrum des Gesichtsfeldes Farben weniger prompt, als an der Peripherie, besonders Grün wird im Zentrum oft als Blau bezeichnet (relatives zentrales Skotom). Vgl. Fig. 4.

Allgemeinstatus:

Herz und Lungen sind normal.

Urin: kein Eiweiß, kein Zucker.

Nervensystem: Reflexe normal. Keine Anhaltspunkte für multiple Sklerose.

Rhinologischer Befund:

Rechts: Starke Pneumatisation der mittleren Muschel mit Hypertrophie der Mucosa. Die Durchleuchtung ergibt nirgends eine abnorme Verdunkelung.

Verdacht auf Ethmoiditis.

Die Behanndlung bestand vorerst in Bettruhe, fleischfreier Diät und Schwitzkur. Als aber auf diese Weise keine Besserung eintrat und sich der Patient bereit erklärte, sich die rechten Ethmoidzellen eröffnen zu lassen, wurde derselbe auf die rhino-laryngologische Klinik verbracht, wo er am 16. II. 15 operiert wurde.

Operationsbericht:

Abtragen der rechten, mittleren Muschel. Eröffnung der vorderen rechten Ethmoidzellen. Diese sind ganz von Polypen erfüllt. Ausräumung der Zellen. Tamponade.

APR 2 - 1923

Als der Patient am 24. II. 15 wieder auf die Augenklinik kommt, ist die Sehschärfe rechts bereits auf 0,8—0,9 gestiegen. Rot und Grün werden auch im Fixierpunkte prompt erkannt.

Am 2. III. 15 beträgt die Sehschärfe rechts = 1,0.

Am 19. III. 15 wird der Patient entlassen. Die Sehschärfe des rechten Auges beträgt jetzt 1,25. Der Fundus ist vollständig normal geblieben.

Bei einer letzten, poliklinischen Untersuchung am 20. V. 15 wurde genau derselbe Status festgestellt wie am Entlassungstage.

Epikrise:

Ein 30jähriger Mann erkrankt mitten im besten Wohlbefinden am rechten Auge mit den typischen Symptomen einer einseitigen akuten retrobulbären Neuritis: Leichter Schmerzhaftigkeit des Bulbus, Herabsetzung der zentralen Sehschärfe auf 0,6, relativem Skotom im Fixierpunkt bei normalen Außengrenzen des Gesichtsfeldes. Am Auge selbst, auch am Fundus inkl. der Papille ist keine Veränderung zu konstatieren.

Die Allgemeinuntersuchung ergibt in bezug auf die Ätiologie dieser akuten Retrobulbärneuritis ein voltständig negatives Resultat. Weder für Nephritis noch für multiple Sklerose findet sich der mindeste Anhaltspunkt.

Auf Grund der rhinologischen Untersuchung wird jedoch der Verdacht auf eine rechtsseitige Ethmoiditis ausgesprochen.

Als die vorerst versuchte diätetische Therapie vereint mit einer Schwitzkur nicht zum Ziele führt, wird deshalb die Eröffnung der rechtsseitigen vorderen Ethmoidzellen ausgeführt, wobei letztere mit polypös entarteter Schleimhaut ausgekleidet, also im Zustand chronischer Entzündung angetroffen wurde. Die Zellen wurden gründlich ausgeräumt und tamponiert.

Acht Tage nach erfolgter Nebenhöhlenoperation ist der Visus des erkrankten Auges bereits auf 0,8—0,9 gestiegen und das zentrale Skotom spurlos verschwunden, und innerhalb weiterer drei Wochen erreicht die Sehschärfe sogar 1,25, auf welcher Höhe sie auch bei einer spätern Kontrolluntersuchung befunden wird. Vom Tage der Operation an ist keine weitere Therapie mehr angewendet worden.

Es liegt wohl nahe, die rechtsseitige Ethmoiditis für die gleichseitige und einseitige Retrobulbärneuritis ursächlich verantwortlich zu machen. Diese Annahme wird gestützt durch folgende Tatsachen:

1. Konnte kein anderer Grund für die Sehnervenerkrankung gefunden werden.
2. Sowohl die Ethmoiditis, wie auch die Retrobulbärneuritis befanden sich auf derselben, rechten Seite.
3. Trat auf die Eröffnung und Ausräumung der erkrankten Siebbeinzellen eine rapide Besserung der Augenerkrankung ein, welche binnen kurzem zu einer völligen Heilung führte, während die bei akuter, auf anderweitiger Intoxication beruhender Retrobulbärneuritis meist sehr wirksame allgemeine diätetische Therapie versagt hatte.

Man muß wohl annehmen, daß durch irgendwelche toxische Einflüsse der chron. Siebbeinzellenentzündung auf den Sehnerven das so empfindliche papillomaculäre Bündel geschädigt wurde und daß sich dasselbe, nachdem der ursprüngliche Krankheitsherd und damit auch die Giftquelle, beseitigt worden war, wieder erholte. In Bezug auf die Art und Weise der Schädigung sind wir lediglich auf die Hypothesen angewiesen. Was diese Fragen anbetrifft, verweise ich auf die Ausführungen in Kap. IV, Abs. 2 des allgemeinen Teils.

Fall Nr. 3.

Pat. H. E., 14jährig.

Anamnese vom 2. IX. 1916:

Am 25. VIII. 16 verspürte der Patient ohne eine ihm bekannte Ursache Schmerzen im ganzen Vorderhaupt. Zufällig erhielt er an demselben Abend noch einen Schlag mit einem Stück Holz auf die linke Stirngegend, wodurch die Schmerzen noch vermehrt wurden. Am folgenden Tage mußte er wegen der Schmerzen das Bett hüten. Kalte Umschläge verschafften einige Linderung. Am 29. VIII. stellten sich erneut heftige Schmerzen in der linken Stirn- und Schläfengegend ein, worauf ein praktischer Arzt und ein Augenarzt konsultiert wurden. Auf den Rat des letztern tritt der Junge heute in die Universitäts-Augenklinik Bern ein.

Der Patient hat schon früher hie und da an Kopfschmerzen gelitten und führt dieselben auf eine vor etwa 6 Jahren durch Sturz erlittene Verletzung in der rechten Stirngegend zurück.

Augenstatus:

Rechtes Auge: Vollkommen normale Verhältnisse. Im Hintergrunde auch in Mydriase nichts Abnormes zu sehen. Vis-centr. = 1,5.

Linkes Auge: Geringe konjunctivale Reizung. Cornea klar, vordere Kammer normal, Iris normal in Farbe und Zeichnung, Pupille maximal erweitert, reaktionslos (Atropinmydriase).

Die Sehnervenpapille, ebenso ihre ganze Umgebung und eine große Partie der Netzhaut nach oben und nach unten von ihr ist gleich wie die Maculagegend leicht schleierartig, grauweiß verfärbt. Die Gefäße zeigen keine Besonderheiten, jedenfalls findet man keine Hyperämie. Was besonders auffällt, sind zahlreiche, über den ganzen Augenhintergrund zerstreute, zum Teil gelbliche, zum Teil blendend weiße Flecken. Die gelblichen Flecken sitzen sicher in der Netzhaut selbst und zwar in deren innersten Schichten. Sie sind meist von rundlicher Form, von weichen, unscharfen Grenzen. Sie treten meist in Gruppen auf und zeigen deutlich Beziehungen zu den Venenästen, welche sie an manchen Stellen einscheiden oder streckenweise völlig verdecken. Ein solcher Herd findet sich auch im unteren nasalen Quadranten auf der Papille selbst dicht an der Abgangsstelle des unteren Hauptvenenstammes. Einige ganz feine gelbe Pünktchen grup-

pieren sich auch oben um die Fovea herum. Die weißen Herde liegen mit wenigen Ausnahmen nicht mehr in den innersten Netzhautschichten, sondern in den hintersten Partien des Glaskörpers. Man kann sich von der Richtigkeit dieser Auffassung deutlich überzeugen durch die ausgesprochene parallaktische Verschiebung, besonders aber durch die Tatsache, daß eine ganze Anzahl dieser weißen Flecken bei Augenbewegungen ihren Platz etwas zu ändern vermögen. Diese weißen Herde sind im Gegensatz zu den gelblichen ganz scharf begrenzt. Ihre Form ist weniger rundlich, sondern sehr häufig auch eckig und vielgestaltig. Ähnlich wie mit diesen weißen Flecken verhält es sich auch mit dem hellgrauweißen Schleier, der die Papille und einen ausgedehnten Netzhautbezirk bedeckt. Auch dieser Schleier muß, wie genaue mehrfache Beobachtungen lehrten, in die tiefsten Schichten des Glaskörpers verlegt werden. Wie man in der Folgezeit durch tägliche Untersuchungen beobachten konnte, entwickeln sich diese weißen Flecken aus den gelblichen, sicher in den vorderen Netzhautschichten liegenden Herden und werden von denselben in den Glaskörper abgestoßen. Blutungen und Pigmentansammlungen sind im Hintergrunde nirgends zu finden (Fig. 5). Die Sehschärfe dieses Auges beträgt immer noch = 1,0.

Allgemeinuntersuchung:

Die auf der internen Klinik vorgenommene Allgemeinuntersuchung hat keine Anhaltspunkte für Tuberkulose oder Lues ergeben. Nirgends wurden irgendwelche Zeichen einer Krankheit oder anderweitiger pathologischer Veränderungen gefunden. Die Wassermannsche Reaktion war negativ.

Der Patient wurde nun auf die oto-laryngologische Klinik zu Prof. Dr. Lüscher gesandt, um dort speziell auf den Zustand der Nebenhöhlen untersucht zu werden. Der Bericht, welchen wir von dem Direktor der laryngologischen Klinik, Prof. Dr. Lüscher, über das Resultat der Untersuchung und über die mit dem Einverständnis von Prof. Siegrist eingeschlagene operative Behandlung erhielten, lautet folgendermaßen:

Rhinologischer Status:

„Rechterseits ohne Belang.

Links: Hypertrophie der Mucosa beider Muscheln; in der Ethmoidalgegend Schwellung in höherem Maße ausgesprochen. Die Farbe der Mucosa livid rötlich, was sofort den Eindruck einer Ethmoiditis erweckte, obschon keine Sekretion vorhanden war. Die Rima wegen der Schwellung der ganzen Ethmoidgegend nicht zugänglich.

Nasenrachenraum: Zeigt eine Tonsilla tertia, die die Choanen in ihrem oberen Teil erreicht. Kein Sekret, weder im Raum selbst noch in der Choane.

Durchleuchtung der Sinus ergibt ein normales Verhalten der letzteren.

Diagnose: Ethmoiditis links. Ob Empyem, ist nicht sicher festzustellen, weil kein Sekret vorhanden war.

Folgerung: Es ist wohl denkbar, daß diese nicht ganz leichte Ethmoiditis die

Ursache der Augenerkrankung ist, weshalb die Eröffnung des Nasenlabyrinths resp. der Ethmoidzellen, vorgeschlagen wird.

Am 22. Sept. 1916 wird denn auch die Operation unter Cocain-Adrenalin-Anästhesie intranasal ausgeführt. Es wird die mittlere Muschel reseziert, die vordere und hintere Ethmoidzelle eröffnet. Bei der Eröffnung zeigt sich, daß es sich um Empyem handelt, da eine gelblich graue Flüssigkeit aus den Zellen entleert wird. Möglichst gründliche Ausräumung der Zellen wird vorgenommen. Einpudern von Jodoform und leichte Tamponade mit Jodoformgaze.

Am folgenden Tag wird der Tampon entfernt, um jeglichen Reizzustand und Stauung zu vermeiden. Von nun an wird täglich mit H_2O_2 ausgespült und Vioform eingeblasen.

Der Heilungsverlauf war ein glatter. Es ist darüber nichts weiter zu berichten.

Am 26. Oktober wurde dann noch die Tonsilla tertia entfernt."

Am 27. Sept. 1916 trat der Patient wieder in die Augenklinik ein. Das ophthalmoskopische Bild des linken Auges hatte sich in ganz überraschender Weise geändert. Der grauweiße, zarte Schleier, der Papille und große Netzhautpartien überzogen hatte, ist bis auf geringe Spuren in der nächsten Umgebung der Papille außen und oben vollständig verschwunden. Die Papille selber ist wieder deutlich und scharf begrenzt. Weitaus die Mehrzahl sowohl der weißen, wie der gelblichen Flecken und Herde ist spurlos verschwunden. Nur noch wenige Überreste finden sich an den verschiedensten Stellen des Hintergrundes. Unverändert, eher noch etwas stärker ausgeprägt ist eine leicht flottierende, nur an ihrem verdickten Ende auf der Netzhaut noch fixierte, geschlängelte, weiße Membran an der äußeren unteren Peripherie des Fundus (Fig. 6).

Die Sehschärfe ist auf 1,25 gestiegen.

Ohne daß noch eine weitere Behandlung ausgeführt worden wäre, schreitet die Besserung rasch vorwärts. Immer mehr schwinden auch noch die kleinen Reste der früheren Flecken und bei einer Kontrolluntersuchung am 27. Juni 1917 zeigte der Hintergrund allseitig völlig normale Verhältnisse, die Sehschärfe war unverändert auf 1,25 geblieben.

Epikrise:

Ein 14jähriger Jüngling, der schon längere Zeit Schmerzen in der Stirn- und Schläfengegend verspürt hatte, wird vom konsultierten Arzt in die Augenklinik zur gründlichen Untersuchung der Augen gesandt, in der Annahme, es liege diesen Kopfschmerzen eine Augenaffektion, vielleicht ein Refraktionsfehler zugrunde. Bei der augenärztlichen Untersuchung fand sich jedoch kein optischer Fehler, sondern am linken Auge eine ganz eigenartige, unseres Wissens bisher wohl nicht beschriebene Hintergrundsaffektion, die in zahlreichen, feinen, gelblichen Herden bestand, die von rundlicher Form und unscharfer Begrenzung in den innersten Netzhautschichten lagen und deutliche Beziehungen zu den Venenästen darboten, welche sie stellenweise einscheideten

oder völlig bedeckten, dann in glänzenden, weißen, polymorphen Flecken, welche zum größten Teil sich in den hintersten Glaskörperpartien fanden und sich, wie eine fortlaufende Beobachtung lehrte, aus den gelben Flecken entwickelt hatten und von denselben in den Glaskörper abgestoßen worden waren. Zeichen von Hyperämie, Blutungen oder Pigmentansammlungen wurden nicht gefunden. Es handelt sich also um ein ophthalmoskopisches Bild, das sehr große Ähnlichkeit hatte mit den tuberkulösen Retinalgefäßerkrankungen bei jugendlichen Individuen, wie sie erst im verflossenen Dezennium genauer beschrieben wurden. Die Sehschärfe war nur auf 1,0 (früher wohl 1,5 wie rechts) reduziert, da die Macula nicht wesentlich affiziert war. Eine genaue Allgemeinuntersuchung, von Spezialärzten ausgeführt, ergab allseitig normale Verhältnisse, keine Zeichen für Lues oder Tuberkulose. Nur der Rhinologe fand auf der der Hintergrundsaffektion entsprechenden, linken Seite eine Ethmoiditis und bei der nachfolgenden operativen Eröffnung der Ethmoidzellen zeigte es sich, daß man es mit einem Empyem der Ethmoidzellen zu tun hatte.

Schon wenige Tage nach der Radikalbehandlung der Ethmoiditis waren die mannigfachen Veränderungen des Augenhintergrundes bis auf Spuren verschwunden und die Sehschärfe auf 1,25 gestiegen. Diese Besserung machte weitere Fortschritte ohne irgendeine neue Behandlung, und ein halbes Jahr später wies das linke Auge auch nicht die geringsten Spuren einer überstandenen Netzhauterkrankung mehr auf.

Bei diesem äußerst interessanten Falle erhebt sich zuerst die Frage nach der Art der Netzhauterkrankung. Die gelblichen Herde, welche meistens in nächster Umgebung von venösen Gefäßästen lagen, dieselben einscheideten oder verdeckten, müssen doch fast aufgefaßt werden als Ausdruck leichter entzündlicher oder degenerativer Prozesse, welche ausgedehntere Membranbildungen und die Abstoßung kleinerer, glänzend weißer und eckiger Membranartiger Partikelchen in die hinteren Glaskörperschichten zur Folge hatten. Es hat den Anschein, als ob ein ganz bestimmter, spezifischer Reiz die vielleicht vulnerableren Venenäste der Netzhaut getroffen und dieselben zu bestimmten Reaktionen und Ausscheidungen veranlaßt hätte, und man fragt sich unwillkürlich, ob nicht vielleicht, wenn der bestimmte Reiz noch länger gedauert hätte, ein Bild ähnlich einer Retinitis proliferans, wie bei Fall No. V. sich hätte entwickeln können.

Woher kam der Reiz, der die Netzhautvenen traf und zu so ungewöhnlichen Reaktionen veranlaßte? Wenn man das völlig negative Resultat der Allgemeinuntersuchung besonders auch das Fehlen jeglicher Anhaltspunkte für Tuberkulose berücksichtigt und die eklatante, sofortige Heilwirkung der operativen Behandlung des Empyems der gleichseitigen Ethmoidzellen, so muß man sich der Ansicht hinneigen, daß auch in diesem Falle die wirksamen Gift- und Reizstoffe von der gleichseitigen Sinusitis geliefert worden seien.

Fall Nr. 4.

Frl. M. Sch., 28jährig, tritt am 22. IX. 1915 in die Klinik ein.

Anamnese vom 22. IX. 15.

Am 19. IX. 15 traten bei der Patientin ohne ersichtliche Ursache im rechten Auge und in der rechten Stirngegend Schmerzen auf. Auch die Bewegungen des rechten Auges wurden schmerzhaft. Das Auge selbst sah nach Angabe der Patientin äußerlich vollkommen normal aus, und eine Verminderung der Sehschärfe wurde zunächst noch nicht beobachtet. Am folgenden Tage ließen die Schmerzen unter dem Einflusse eines Kopfwehpulvers nach. Erst am dritten Tage (21. IX.) bemerkte die Patientin einen Nebel vor dem rechten Auge. Nachdem sie an demselben Tage einen Apotheker und einen Augenarzt konsultiert hatte, die Abnahme der Sehschärfe aber immer deutlicher geworden war, suchte sie am folgenden Tage Herrn Prof. Siegrist auf, der ihr den Eintritt in die Klinik empfahl.

Die Patientin führt ihre Erkrankung auf eine Erkältung zurück, die sie am Tage des Krankheitsausbruches erlitten haben will. Sie leidet seit vielen Jahren an einem Nasenkatarrh, der von Herrn Prof. Lüscher behandelt worden war.

Die Mutter und die Geschwister der Patientin sind gesund. Ihr Vater ist an Lungentuberkulose gestorben.

Augenstatus vom 22. IX. 19:

Linkes Auge: Normale Verhältnisse.

vis. centr. = 1,0 mit + 0,5 sph. ⌒ + 0,5 cyl axe 90^0 = 1,0

Rechtes Auge: Ganz geringe conjunctivale Reizung. Hornhaut klar. Vordere Kammer normal. Iris schön in Farbe und Zeichnung. Pupille maximal weit, reaktionslos. (Die Patientin hat wahrscheinlich vom erstbehandelnden Arzte ein Mydriatikum erhalten.) Fundus: Die Sehnervenpapille ist stark geschwellt. Ihre Grenzen sind vollkommen verwaschen und gehen in die weißgrau verfärbte umliegende Netzhautpartie über. Ähnliche, diffus, grauweiße Verfärbung weist die ganze Maculagegend mit Umgebung, d. h. der Bezirk zwischen oberer und unterer Temporalarterie, auf. Auf der Papille selbst, aber auch in ihrer nächsten Umgebung, besonders unten, sind zahlreiche feine, fleckförmige Blutungen zu sehen. Gruppen von solchen fleckförmigen Blutungen finden sich auch rings um die Endausbreitungen der Netzhautnerven im inneren unteren Quadranten des Hintergrundes. Vereinzelte rundliche Hämorrhagien sind auch an der temporalen Netzhautperipherie anzutreffen. Die untere Papillenhälfte ist von einer weiß leuchtenden, unscharf begrenzten Exsudatmasse eingenommen. Ähnliche, intensiver weiß gefärbte Exsudatmassen finden sich auch nach außen von der Papille und in der Maculagegend. Die Venen sind erweitert, in der ganzen unteren Netzhauthälfte, bis in die feinsten Verzweigungen weiß eingescheidet, die Arterien verengt. In der oberen Hälfte des Augenhintergrundes sind die letzteren besser gefüllt. Überhaupt ist in diesem Teil der Fundus annähernd normal bis auf die diffus weißgraue Verfärbung in der näheren Umgebung der Papille. (Fig. 7) vis. centr. = 0,1; mit + 0,75 sph. ⌒ + 0,5 cyl axe 105^0 = 0,15

Die perimetrische Untersuchung dieses Auges ergibt eine starke Vergrößerung des blinden Flecks und völligen Ausfall der ganzen oberen Gesichtsfeldhälfte (Fig. 11).

Allgemeinstatus (Bericht von der medizinischen Klinik).

Über der rechten Lungenspitze sind der Perkussionsschall und das Atemgeräusch etwas abgeschwächt. Im übrigen normale Verhältnisse.

Wassermann: negativ.

Pirquet: negativ.

Urin: kein Eiweiß, kein Zucker.

Rhinologischer Status (Herr Prof. Lüscher) 28. IX. 15.

Der knorpelige Nasenteil etwas plump. Aus der Nase ein übler Geruch.

Rechte Nasenhälfte: Deviatio septi. Das Knochengerüst der Muscheln ist ganz erheblich reduziert. Die Ethmoidgegend im Ganzen aufgetrieben, die Bulla stark entwickelt. Die Mucosa stark atrophisch, mit eingedicktem, übelriechendem Sekret bedeckt. Im Hiatus besonders viel Sekret, sowie auch in der Rima. Große Nebenhöhlen frei.

Diagnose: Ozaena mit Ethmoiditis rechts.

Linke Nasenhälfte: Ganz der nämliche Prozeß, nur ist hier keine Ethmoiditis zu konstatieren. Die Muscheln sind nur noch schmale Leisten und Blätter.

Vorschlag zur Therapie:

rechts: Eröffnung der Ethmoidzellen,

beiderseits: Spülung mit physiologischer Kochsalzlösung. Nachher Peptontampons.

4. X. 15. Überführung der Patientin auf die rhino-laryngologische Klinik zwecks Operation.

Am 5. X. 15 wurde die von Herrn Prof. Lüscher für nötig befundene Operation ausgeführt.

Der uns freundlichst zugestellte Operationsbericht lautet:

„Rechts: Entfernung der ganzen mittleren Muschel. Die stark entwickelte Bulla wird eröffnet und von da aus auch sukzessive die vorderen und die hinteren Ethmoidzellen. Es entleert sich reichlich übelriechender Eiter. Tamponade mit Jodoformgaze."

Am 11. X. 15. Wiedereintritt der Patientin in die Augenklinik. Die kurz nach Eintritt, am 13. X. 15 vorgenommene Augenuntersuchung ergab folgendes Resultat:

o. d. Fundus: Die weißen Einscheidungen um die Gefäße in der unteren Netzhauthälfte sind sämtlich verschwunden. Die Arterien sind in diesem Gebiet immer noch sehr eng. Die Papillengrenzen beginnen sich deutlicher abzuzeichnen, dadurch, daß das peripapilläre Exsudat im Schwinden begriffen ist. Die untere Papillenhälfte ist, was nun deutlicher erkannt werden kann, von einer stark leuchtenden, leicht grünlichweißen Exsudatmasse eingenommen. Netzhauthämorrhagien finden sich gruppenweise einzelnen Gefäßästen (Venen) entlang, ausschließlich in der unteren Netz-

hauthäfte. Auch im unteren äußeren Quadranten sind derartige Gruppen von fleckförmigen Hämorrhagien aufgetreten. Die Maculagegend kann nunmehr erkannt werden. In ihrem Zentrum und in ihrer nächsten Umgebung einige Hämorrhagien. Ganz neu sind weiße, radiär gestellte Spritzer, welche die Maculagegend nach oben halbkreisförmig umgeben und die in ihrer Gesamtheit wie ein nach oben ausgebreiteter Fächer aussehen. (Fig. 8.)

vis. centr. = 0,15.

Gesichtsfeld: Der blinde Fleck ist bedeutend kleiner geworden. Wie früher besteht völliger Ausfall der oberen Gesichtsfeldhälfte.

27. X. 15. Rechtes Auge:

Fundus: Das peripapilläre Exsudat hat sich noch mehr vermindert, und deutlich treten die Papillengrenzen wieder zutage, besonders nach außen. Viel schärfer umgrenzt sich jetzt der halbkugelförmige, leuchtende, hellgrünweiße Exsudatherd in der unteren Papillenhälfte. Nirgends sieht man mehr weiße Gefäßeinscheidungen in der unteren Netzhauthälfte, wohl aber noch zahlreiche Gruppen von kleinen, fleckförmigen Hämorrhagien. Die Maculagegend ist seit dem 13. X. wenig verändert.

vis. centr. = 0,2.

5. X. 15. Die Patientin bekommt von heute an am rechten Auge subconjunctivale Kochsalzinjektionen.

14. XI. 15. Rechtes Auge: vis. centr. = 0,3.

Am 18. XI. 15 tritt die Patientin aus dem Spital aus. Sie hat bis jetzt 10 Kochsalzinjektionen erhalten.

Ihr Austrittsstatus ist:

Rechtes Auge:

Fundus: Der Exsudatherd in der unteren Papillenhälfte ist kleiner und schärfer umschrieben. Alle Gefäße sind gut sichtbar und zeigen keine Einscheidungen mehr. Die weißen Spritzer oben um die Macula herum sind viel weniger zahlreich. Die Hämorhagien sind bis auf ganz vereinzelte völlig verschwunden.

Vis. centr. = 0,4.

15. I. 16. Die Patientin zeigt sich poliklinisch.

Rechtes Auge:

Fundus: Die Papille ist allseitig schärfer begrenzt. Ihre nächste Umgebung zeigt nur noch eine schwach graugelbe Verfärbung. Deutlich tritt immer noch, wenn auch kleiner, abgeflachter und schärfer begrenzt der rundliche Exsudatherd in der unteren Papillenhälfte hervor. An ihn anschließend zeigt eine zapfenförmige Partie des Hintergrundes, die sich nach unten ausbreitet und unter dem großen unteren, temporalen Netzhautgefäßstamme liegt, noch stärkere grauweiße Verfärbung. Die Maculagegend ist von einem schwachen, unregelmäßigen Pigmenthof eingenommen und zeigt nur noch vereinzelte, radiär gestellte, weiße Spritzer an ihrer oberen Circumferenz. Es sind keine Netzhautblutungen mehr zu sehen. (Fig. 9).

vis. centr. = 0,45.

9. IV. 16. Patientin zeigt sich poliklinisch.

Rechtes Auge: vis centr. = 0,5 — 0,6.

20. VII. 19. Die Patientin hat sich in der Zwischenzeit nicht mehr vorgestellt und kommt heute auf spezielle Einberufung zur Kontrolluntersuchung.

Rechtes Auge:

Fundus: Die Papille ist in toto etwas blaß. Von dem weißglänzenden Exsudatherde in der unteren Papillenhälfte ist keine Spur mehr zu sehen, dagegen ist die diesem Herde entsprechende Papillenpartie (sie liegt zwischen den Wurzeln der Arteriae inf. temporalis und nasalis) atrophisch geworden, mit deutlich sichtbarem Gitterwerk der Lamina cribrosa. Die Atrophie der Aderhaut in dem zapfenförmigen Gebiete des Hintergrundes im Anschluß an die Papille nach außen unten ist noch ausgesprochener. Sie hat weißen Farbenton und weist nunmehr intensive Pigmentierung auf. Die Arterien sind immer noch etwas eng, die Venen leicht erweitert. Um die Macula herum findet sich ein aus braungelblichen Pünktchen und Spritzerchen bestehender Hof. Im Zentrum derselben (Foveola) liegt ein größeres, alleinstehendes Pigmentkorn. Am übrigen Fundus nichts Abnormes mehr zu sehen. (Fig. 10.)

Gesichtsfeld: Fast vollständiger Ausfall der oberen Gesichtsfeldhälfte. Daran schließt sich der etwas vergrößerte blinde Fleck unmittelbar an. (Fig. 12).

Epikrise:

Ein 28jähriges Fräulein, das seit vielen Jahren an einem chronischen Nasenkatarrh leidet, erkrankt plötzlich mit Schmerzen in der rechten Stirngegend. Zwei Tage später bemerkt sie eine Abnahme der Sehschärfe am rechten Auge. Bei ihrem Eintritt in die Klinik am vierten Krankheitstage wird an diesem Auge eine heftige Neuroretinitis festgestellt. Die Papille ist geschwellt, ihre Grenzen sind verwaschen. In ihrem unteren Teil liegt ein dicker, leuchtend weißer Exsudatpfropf. Die ganze untere Netzhautpartie ist stark verändert (Exsudatherde, Blutungen, Gefäßeinscheidungen usw.). Die ganze Maculagegend ist dermaßen mit Ödem und Exsudat durchsetzt, daß die genaue Lage des Fovea nicht mehr festgestellt werden kann. Die obere Netzhauthälfte ist fast normal. Die Sehschärfe ist auf 0,15 gesunken. Das Gesichtsfeld zeigt einen fast völligen Ausfall seiner oberen Hälfte und eine bedeutende Vergrößerung des blinden Flecks.

Der Allgemeinstatus läßt in bezug auf die Ätiologie dieser Sehnerven-Netzhauterkrankung vollkommen im Stich. Weder für Nephritis, Lues, Tuberkulose noch für irgendeine andere Allgemeinerkrankung zeigt sich ein genügender Anhaltspunkt. Dagegen wird rhinologisch mit Sicherheit eine Ozaena, verbunden mit eiteriger Ethmoiditis der entsprechenden, rechten Seite festgestellt.

Es wird nun eine gründliche Ausräumung der betreffenden Ethmoidzellen vorgenommen, wobei sich eine Menge Eiter aus denselben entleert. Daraufhin klingen die Entzündungserscheinungen im Fundus sofort ab, es tritt eine bedeutende Verkleinerung des blinden Fleckes ein, und der Visus beginnt allmählich zu steigen. Allerdings bleibt

eine vollständige Wiederherstellung aus. Zuerst entsteht eine der Retinitis albuminurica ähnliche Spritzfigur in der Maculagegend, die später einer feinen Pigmentation Platz macht, während am Sehnervenkopf der Exsudatpfropf verschwindet, aber eine Atrophie des unteren Teils der Papille hinterläßt. Als Endresultat bleibt nach vier Jahren eine zentrale Sehschärfe von 0,75 und ein fast vollständiger Ausfall der oberen Gesichtsfeldhälfte.

Das Interessanteste und zugleich praktisch Wichtigste an dem Fall ist nun die Aufklärung nach der Seite der Ätiologie und der Pathogenese dieser einseitigen, heftigen Neuroretinitis.

Ätiologisch kommt wohl kaum etwas anderes in Betracht als die gleichseitige Ethmoiditis, so daß wir genötigt sind die Neuroretinitis als eine Folge der eiterigen Entzündung der Siebbeinzellen aufzufassen.

Für diese Auffassung spricht:

1. Daß es trotz sorgfältigster Allgemeinuntersuchung nicht möglich war, irgend eine andere Ursache dieser Sehnerven-Netzhauterkrankung zu finden.
2. Der ganz augenfällige Einfluß, den die Behandlung der Ethmoiditis auf die bestehende Augenerkrankung ausübte. Fast vom Tage der Behandlung an veränderte sich das Krankheitsbild zusehends durch das Schwinden der pathologischen Erscheinungen im Augenhintergrund, wie durch Zunahme der ganz wesentlich verminderten Sehschärfe. Auch der Umstand, daß trotz der Nebenhöhlenbehandlung nicht eine vollständige Heilung erzielt werden konnte, spricht nicht gegen diese Auffassung, da es selbstverständlich ist, daß das, was bei Beginn der Behandlung bereits vollständig zerstört war, nicht mehr belebt werden konnte.
3. Die Tatsache, daß sich sowohl Ethmoiditis, wie Neuroretinitis auf der gleichen, rechten Seite abspielten. Diese Einseitigkeit und Gleichseitigkeit der Erkrankung deutet mit großer Wahrscheinlichkeit auf eine Abhängigkeit der Netzhautaffektion von der Nebenhöhlenerkrankung hin.

Wie hat man sich nun die Art und Weise zu denken, wie die einseitige Ethmoiditis die gleichseitige Papilloretinitis hervorgerufen hat?

Vor allem ergibt eine genaue Prüfung der ophthalmoskopischen Veränderungen während dem ganzen Krankheitsverlauf, daß wesentlich nur die untere Netzhauthälfte gelitten hat. Der Schädigung dieses unteren Teils der Netzhaut entspricht auch der Ausfall des ganzen oberen Gesichtsfelds. Die nächstliegende Ursache dieser Ausschaltung der unteren Netzhauthälfte kann unmöglich in den leichten, vorübergehenden, adventitiellen Veränderungen der unteren Netzhautvenen und ebensowenig in den vereinzelten Gruppen kleiner, oberflächlicher Netzhautblutungen liegen. Solche Veränderungen führen, wie die Erfahrung lehrt, niemals zu derartigen, vollständigen Funktionseinstellungen größerer Netzhautbezirke. Die schwere Störung kann unserer Auffassung nach nur durch den intensiven Entzündungsprozeß in der unteren Papillenhälfte, wie er

durch den hellgrünlichweiß leuchtenden Exsudatpfropf daselbst zur ophthalmoskopischen Anschauung gelangte, erklärt werden. Der heftige Entzündungsvorgang an dieser Stelle hat vor allem die zur unteren Netzhauthälfte ziehenden Nervenfasern zerstört und das durch den Ausfall der oberen Gesichtsfeldhälfte bedingt. Die Zerstörung dieser Nervenfasern gab sich auch im weiteren Verlauf durch die immer deutlicher werdende Atrophie der unteren Papillenhälfte zu erkennen. Der Entzündungsprozeß an dieser Stelle hat gleichzeitig auch die Venen der unteren Netzhauthälfte in Mitleidenschaft gezogen (Periphlebitis), worauf dieselben mit Blutungen längs ihrer Endausbreitungen reagierten. Aber auch die Umgebung der Papille, besonders natürlich nach unten, zeigte Veränderungen, welche auf eine partielle Ausbreitung des Entzündungsprozesses schließen lassen (Toxinwirkung). Auch auf die Maculagegend hat sich der Entzündungsprozeß der Papille ausgebreitet. Jedoch hat die Macula, obwohl sehr empfindlich, ihre Funktionstüchtigkeit später in viel höherem Maße wieder erlangt, als die untere Netzhauthälfte.

Wenn nun auch zuzugeben ist, daß die Macula von zwei Gefäßbezirken (art. temp. sup. und inf.) versorgt wird und deshalb durch die Schädigung im Bereich der unteren Netzhautgefäße nicht so intensiv betroffen wurde, so spricht die obige Tatsache doch dafür, daß der Entzündungsherd in der Papille sowohl intensiver, als auch länger gedauert hat und daß somit auch ein primäres Auftreten desselben anzunehmen ist.

Es reduziert sich also die ganze Frage auf die Erklärung des Zusammenhangs zwischen dem Entzündungsherd in der unteren Papillenhälfte und der Ethmoiditis.

Wie in Kap. V des allgemeinen Teils ausgeführt wurde, sind wir über die Art der Krankheitsübertragung von der Nase und deren Nebenhöhlen auf das Sehorgan zum größten Teil auf Vermutungen angewiesen, die sich auf unsere anatomischen und physiologischen Kenntnisse stützen. Eigentliche Beweise existieren auf diesem Gebiete vorderhand noch nicht, am allerwenigsten bei denjenigen durch Nebenhöhlenaffektion verursachten Augenerkrankungen, bei denen nicht zuerst die dazwischenliegende Orbita erkrankt.

Das wahrscheinlichste ist, daß auf irgendeinem Wege Entzündungserreger (Mikroorganismen) oder Entzündungsprodukte, die ihrerseits im weitesten Sinne auch wieder als Entzündungserreger aufgefaßt werden können, aus den erkrankten Ethmoidzellen in die Gegend der Sehnervenpapille verschleppt worden sind.

Gegen Mikroorganismen scheint der eklatante Erfolg der operativen Behandlung zu sprechen, denn man kann sich diese auffällig günstige Wirkung der Operation auf den ersten Anblick nicht gut erklären, falls Bakterien den Entzündungsherd im Sehnerven hervorgerufen hätten, denn diese würden ja durch die operative Behandlung der Ethmoiditis in ihrer Tätigkeit in der Papille kaum beeinflußt werden. Es läge also nahe, zur Erklärung des neuritischen Herdes Toxine, die beständig resobiert und zum Sehnerven geführt werden, heranzuziehen. Mit der Eröffnung der Ethmoidzellen würde die Toxinzufuhr aufhören und der neuritische Herd müßte abklingen, wie das tatsächlich der Fall war. Uns scheint jedoch, daß mit dieser Überlegung Bakterien als Erreger der

Neuritis nicht ausgeschlossen werden können. Man könnte sich auch vorstellen, daß der heftige neuritische Herd durch das stetige Zuführen neuer Bakterien aus dem primären Erkrankungsherde, den Ethmoidzellen, unterhalten wurde, so daß das Abklingen des Prozesses nach der Nebenhöhlenbehandlung auf das Versiegen dieses Nachschubs zurückzuführen wäre. Die strenge Lokalisation des Hauptentzündungsherdes in der unteren Papillenhälfte ließe sich eher durch Bakterien, als durch Toxine erklären, da letztere das Sehnervengewebe vermutlich in viel diffuserer Weise ergriffen haben würden.

Da die Ethmoidalvenen mit den Venae ophthalmica, sup. und inf., welche klappenlos sind, kommunizieren, müssen Venenverbindungen zwischen Bulbus und Ethmoidzellen bestehen, und da die Versuche von Krause (62, 213) lehren, daß die Stromrichtung des Venenbluts in der Orbita schon durch die bloße Kopfhaltung beinflußt werden kann, ist es wohl denkbar, daß in unserem Falle durch Rückstauung Entzündungserreger aus den Ethmoidzellen in die Gegend der Sehnervenpapille verschleppt wurden.

Fall Nr. 5.

Herr R. K., 20jährig, von Wimmis.

Anamnese vom 15. IV. 1918.

Vor fünf Jahren wurde der Patient von Prof. Arnd im Inselspital am rechten Beine, dessen Oberschenkel angeblich von Geburt an krumm war, mit gutem Erfolge operiert. Auch heute noch hinkt er etwas. Im Alter von sechs Jahren machte er Masern durch. Keuchhusten hat er niemals gehabt.

Ende April 1917 litt er an einer fieberlosen Halsentzündung. Es ließ sich damals nicht behandeln, sondern arbeitete als Postangestellter in seinem Bureau weiter. Nach acht Tagen verspürte er keine Halsschmerzen mehr. Ende Mai 1917 wollte sich der Patient in eine Krankenkasse aufnehmen lassen. Bei der vorgeschriebenen Allgemeinuntersuchung fand der Hausarzt etwas Eiweiß im Urin und verordnete fleischfreie Diät, worauf nach 14 Tagen der Urin wieder normal geworden sei. Seither hat er sich immer wohl gefühlt und seinen Urin nicht mehr untersuchen lassen.

Am 2. Januar 1918 schlittelte der Patient in Wimmis bei schönem Wetter und Sonnenschein, und da bemerkte er zum ersten Male vor dem rechten Auge einen schwarzen Streifen und verschiedene herumfliegende dunkle Punkte. Das Sehvermögen war, wie sich der Patient selbst durch vergleichende Prüfung überzeugte, am rechten Auge deutlich herabgesetzt. Ein Arzt wurde vorderhand nicht konsultiert. Erst am 21. Januar, als die Trübung nicht von selbst verschwinden wollte und der Patient eine Störung bei seiner gewohnten Arbeit empfand, konsultierte er einen Augenarzt. Dieser war der Ansicht, es handle sich bei ihm um eine Blendung und verordnete Tropfen, abends in beide Augen einzuträufeln. Hierauf habe sich der Zustand gebessert.

Anfangs März 1918 begann aber die gleiche Störung den Patienten von neuem zu belästigen. Er versuchte deshalb im Laufe der kommenden Wochen zweimal den

zuerst konsultierten Augenarzt wieder zu Rate zu ziehen, konnte denselben aber niemals treffen.

Am 14. April 1918 soll dem Patienten ein Kind einen Gummiball, allerdings nicht mit großer Kraft, gegen das rechte Auge geworfen haben, worauf sich rasch eine Verschlimmerung der bereits seit Wochen bestehenden Störungen einstellte. Nun gelang es endlich, den Augenarzt wieder zu konsultieren, der den Patienten zu Prof. Siegrist in die Privatsprechstunde sandte.

Der Patient leidet nicht an Husten oder Nachtschweißen. Seine Eltern leben und sind gesund. In der Familie ist niemand lungenleidend. Überhaupt ist in der Familie nichts von Tuberkulose bekannt. Der Patient war niemals geschlechtskrank. Er hat zwei Geschwister, die gesund sind.

Augenstatus vom 15. IV. 18 (Prof. Siegrist).

Beide Augen sind reizlos. Äußerlich sind an ihnen keine pathologischen Veränderungen zu sehen. Die Hornhaut zeigt beiderseits nur einen schwachen Astigmatismus rectus (± 0,75 D Axe horizontal). Die Refraktion, mittelst der Skiaskopie gemessen, ist leicht hypermetrop, Die Medien beider Augen sind ungetrübt.

Die Sehschärfe des rechten Auges ist: kleiner als 0,1.

Die Sehschärfe des linken Auges ist: 1,25.

Ophthalmoskopisch finden sich links normale Verhältnisse, rechts der folgende Befund:

Die Sehnervenpapille ist stark hyperämisch, in ihrer unteren Hälfte mit Blut bedeckt und besitzt, speziell nach außen, vollständig unscharfe Ränder. Ein Gefäß, welches von der Papille temporalwärts zieht, ist mitsamt seinen Verästelungen weiß eingescheidet und zeigt im Verlaufe auch einige Blutungen in seiner nächsten Nähe. Diese weißen Einscheidungen sind anfänglich etwas unregelmäßig, bald gleichmäßig breit, bald spindelförmig erweitert. Schließlich sind die feinen Ausläufer des Gefäßes zu weißen, fadenförmigen, blutleeren Gebilden umgewandelt. Auch an der oberen Peripherie, wie oben nasal, findet man einzelne feine Gefäßäste in weiße, fadenförmige Stränge umgewandelt. Fast ringsherum zeigen sich in den peripheren Netzhautteilen bald punkt-, bald fleckenförmige, rundliche Blutungen, die deutlich eine gewisse Abhängigkeit vom Verlaufe der erkrankten Gefäße aufweisen. An der untersten Peripherie und auch etwas außen unten finden sich größere Blutlachen. Auf der temporalen Seite des Hintergrundes sieht man um Gefäße der Netzhaut herum eine fächerförmig ausgebreitete, unregelmäßige, weiße Membranenbildung, wie sie die Retinitis proliferans charakterisieren, im unteren Quadranten, gegen die Peripherie zu mehrere, bald rundliche, bald mehr ovale, hellweiß glänzende Flecken mit unscharfen Rändern, die, nach der parallaktischen Verschiebung zu schließen, in den hintersten Glaskörperschichten zu liegen scheinen. Der ganze Hintergrund zeigt im übrigen nicht eine schöne rote Färbung, sondern ist mehr graurot verfärbt, besonders intensiv in weiter Ausdehnung rings um die Papille, wie

auch eine Strecke weit im nasalen oberen Quadranten und an der äußersten nasalen Peripherie. In der oberen Hälfte des Hintergrundes treten etwas mehr peripherwärts auch deutlich die größeren Aderhautgefäße zutage. Die Netzhautgefäße sind nicht hyperämisch, eher verengt, und erscheinen ganz speziell in ihrem Ursprungsgebiete und in ihrem ersten Verlaufe von einem dünnen, bleigrauen Schleier verdeckt (Fig. 13).

Der intraokuläre Druck ist eher etwas herabgesetzt als erhöht.

Allgemeinuntersuchung von Dr. Schüpbach:

Gutes Aussehen. Zunge feucht, etwas belegt, Tonsillen klein.

Lungen: normal.

Herz: normal. Puls 60. Blutdruck 125 mm Hg.

Leber und Milz normal, ebenso Verdauungsorgane. Patient ist von normaler Stärke.

Urin: kein Eiweiß, kein Zucker.

Wassermann: negativ.

Zehn subkonjunktivale Injektionen, die während den ersten 14 Tagen des Monats Mai 1918 ausgeführt wurden, hatten keinen Einfluß auf den Zustand des rechten Auges. Der Patient wurde deshalb am 14. V. 18 zu Prof. Lüscher auf die oto-laryngologische Klinik zur weiteren Untersuchung gesandt. Der uns von dieser Klinik übermittelte Bericht lautete:

„In beiden Nasenhälften Mucosa stark atrophisch, mit grünlichgelben, übelriechenden Borken bedeckt. Die Atrophie erstreckt sich auf den Knochen. Links stärker denn rechts, auf welcher Seite eine Deviatio Septi das Fortschreiten des Prozesses beeinflußte. — Ozaena. —

Rechte Stirnhöhle und Maxillarhöhle stark verdunkelt. — Sinusitis. — Links normale Verhältnisse.

Vorschlag: Eröffnung der Stirn- und Oberkieferhöhle rechts, um sich über den Inhalt derselben zu überzeugen. Gründliches Spülen der Nase. — Innerlich Arsen."

Prof. Siegrist ersuchte den Patienten, sich von Prof. Lüscher operieren zu lassen, welcher Aufforderung der Patient auch nachkam.

Der Bericht über die am 22. V. 1918 stattgefundene Operation lautete:

„Eröffnung der sehr kleinen Stirnhöhle rechts. Wegen der Kleinheit kein ‚Killian'. In der rudimentären Höhle Mucosa leicht geschwellt, nichts Besonderes. — Naht mit Catgut.

Operation der rechten Maxillarhöhle nach Denker. Die ganze Mucosa stark geschwellt, besonders im Bereich der Öffnung nach der Nase zu und in den oberen Teilen. Die Natur der infiltrierten Mucosa ergibt sich aus dem Bericht von Prof. Wegelin. — Naht des Schleimhautschnittes, nachdem die Höhle vorher mit Jodoformgaze austamponiert wurde. Letztere nach zwei Tagen entfernt.

Ganzer Wundverlauf ein guter, normaler."

Der Bericht von Prof. Wegelin, Direktor des Pathologischen Institutes, lautet:

„Die Gewebsstückchen bestehen aus derbem Bindegewebe mit hochgradiger Infiltration mit Lymphozyten und Plasmazellen. An der Oberfläche einschichtiges, sehr hohes Zylinderepithel, darunter hie und da Läppchen von Schleimdrüsen. Einige Lymphocytenhaufen.

Keine tuberkulösen Veränderungen.

Diagnose: chronische Entzündung des Antrum Highmori."

Ein Teil des bei der Operation gewonnenen Schleimhautmaterials wurde in das Bakteriologische Institut gegeben mit der Bitte um Untersuchung auf Tuberkulose. Der von diesem Institut erhaltene Bericht lautete völlig negativ:

„Die mit dem Material zur weiteren Untersuchung auf Tuberkelbazillen geimpften Meerschweinchen blieben gesund.

Die zur Kontrolle vorgenommene Obduktion ergab keine tuberkulösen Veränderungen."

Auch der Urin wurde wiederholt auf Eiweiß und das Sediment auf Tuberkelbazillen untersucht, stets mit völlig negativem Erfolge.

Am 6. VI. 18 trat der Patient abermals in die Privatabteilung der Universitätsaugenklinik ein, wo er von Prof. Siegrist nochmals zehn subkonjunktivale Kochsalzinjektionen erhielt.

Das ophthalmoskopische Bild hatte sich aber seit dem operativen Eingriffe ganz wesentlich verändert.

Die Papille ist als solche nicht mehr zu erkennen. Man kann ihre Lage nur noch aus den nach einer gewissen Stelle konvergierenden Retinalgefäßen vermuten. Eine ziemlich stark erweiterte Netzhautvene zieht in mächtigen, nach außen und gleichzeitig gegen den Glaskörper hinein gewendeten Bogen nach unten und ist in breiter Ausdehnung von einer unregelmäßigen, weißen Membran eingescheidet. Diese Membran erweitert sich in der Gegend der Papille nach oben und nach oben außen, und man kann in derselben eine ganze Anzahl nach der Peripherie zu ausstrahlender Gefäßäste erkennen. Ähnliche, nur bedeutend mächtigere, weißlich-grüne Membranenbildungen mit zahlreichen, in denselben verlaufenden und teilweise von denselben bedeckten Gefäßen finden sich im äußern Quadranten, etwas oberhalb der Papille und in den Anfangsstadien auch im nasalen Quadranten. Der ganze Hintergrund ist im übrigen mehr oder weniger grauweiß verfärbt, die Mehrzahl der Netzhautgefäße ist nur in deren Ursprungsgebiet und dort auch nur verschleiert und undeutlich zu sehen. An der äußersten Peripherie des gesamten Hintergrundes finden sich ringsherum massige, bald heller, bald dunklerrote Blutungen.

Während den bereits erwähnten zehn Kochsalzinjektionen, welche nun noch zwischen dem 7. VI. und dem 27. VI. 1918 gemacht wurden, hat sich der Hintergrund in der Weise verändert, daß die Bindegewebswucherungen, welche membranartig einzelne Netzhautpartien überzogen, einzelne Gefäße der Netzhaut begleiteten, sich gewaltig flächenhaft nach oben, außen und innen ausdehnten. Überall in diesen weißen Membranen erscheinen klar und deutlich auf dem grünweißen Grunde die mannigfach gewucherten

und verästelten, bald in die Membranen eintauchenden, bald aus denselben wieder emporsteigenden Netzhautgefäße. Ganz besonders markant und auffallend ist die große Vene, die im nach außen gerichteten Bogen und stark in dem Glaskörper vorspringend nach unten zieht. An der Peripherie noch überall diffuse Blutungen. Im großen ganzen ist aber der Hintergrund wieder klarer, durchsichtiger geworden, so daß die verschiedenen Netzhautgefäße wieder deutlich zu erkennen sind. Die Papille ist von einer breiten Bindegewebsmembran bedeckt, unter die hinunter von allen Seiten die Netzhautgefäße ziehen und so ihre Lage bestimmen.

Die Sehschärfe des Auges ist auf 0,025 gesunken.

In der Folgezeit hat sich nun die Sehkraft wieder langsam gebessert. Die Bindegewebsmassen haben sich eher verkleinert und abgeflacht, so daß die Papillengrenzen an einigen Stellen wieder deutlich wurden.

Am 28. Januar 1919 ist die Sehschärfe wieder 0,1. Im unteren nasalen Quadranten beginnt sich an der Peripherie eine Solutio Retinae zu bilden. Die Nebenhöhlen sind nun dauernd normal.

In den folgenden Wochen vergrößert sich die Solutio im nasalen, unteren Quadranten. Die Netzhautgefäße zeigen in den schärfer begrenzten, gewucherten Bindegewebsmembranen eine mannigfache und feine, am Ende fächerförmig ausstrahlende Verästelung. Noch mehr als je tritt die große Vene im unteren Quadranten hervor, die stark erweitert, gleich nach ihrer Abgangsstelle von der Papille von den proliferierenden Bindegewebssträngen in großem Bogen gegen den Glaskörper zu vorgezogen wird. Die genaueren ophthalmoskopischen Veränderungen zeigt am besten Fig. 14.

Mehrmalige Untersuchungen des Tages- wie auch des Nachturins auch in der Folgezeit haben stets völlig normale Verhältnisse desselben ergeben.

20. XII. 1919. Der Patient kommt voll Besorgnis in die Privatsprechstunde von Prof. Siegrist, erklärt ihm, daß er seit einigen Tagen einen grauweißen Schimmer im Pupillargebiete des erkrankten Auges beobachtete. Es wird eine bereits ziemlich fortgeschrittene weiche Cataract gefunden, welche am 26. I. 20, als Patient sich wieder vorstellt, bereits ziemlich reif, aber noch stark quellend war. Dem Patienten wird, vor allem aus kosmetischen Rücksichten, die Linearextraktion im Laufe der nächsten Monate vorgeschlagen und auch am 18. III. 20 von Herrn Prof. Siegrist mit kosmetisch tadellosem Erfolge ausgeführt.

Bei der letzten Prüfung des operierten rechten Auges am 11. V. 20 bot dasselbe äußerlich einen völlig normalen Anblick. Bei starker seitlicher Beleuchtung fand man eine äußerst feine Nachstarmembran. Von Fundusreflex war nur eine schwache Spur zu erkennen und die Funktion des Auges beschränkte sich auf Lichtempfindung und unsichere Projektion.

Epikrise:

Ein 20jähriger Mann bemerkt plötzlich, inmitten völliger Gesundheit, eine Abnahme der Sehschärfe seines rechten Auges und zugleich das Auftreten von schwarzen

punkt- und fleckenförmigen, in seinem Gesichtsfeld herumfliegenden Trübungen. Eine Ursache dafür weiß der Patient nicht anzugeben. Der anfänglich konsultierte Augenarzt scheint die Sache in Ermangelung eines objektiven Befundes als einfache Blendung aufgefaßt zu haben. Nach vorübergehender Besserung macht sich die Sehstörung zwei Monate später, wieder ohne äußere Veranlassung, von neuem bemerkbar. Eine abermalige augenärztliche Untersuchung und Behandlung findet nicht mehr statt. Nach einem weiteren Monat erleidet der Patient an demselben Auge ein leichtes stumpfes Trauma (Gummiball), worauf plötzlich eine Verschlimmerung der Sehstörung auftritt.

Ein Tag nach diesem leichten Trauma kommt der Patient in die Behandlung von Herrn Prof. Siegrist. Dieser konstatiert am rechten Auge ausgedehnte Hintergrundsveränderungen in Form von Blutungen, Gefäßeinscheidungen und bindegewebigen membran- und strangartigen Wucherungen, die im großen und ganzen dem Bilde einer beginnenden Retinitis proliferans entsprechen. Die Sehschärfe ist an diesem Auge auf 0,1 gesunken. Die Allgemeinuntersuchung ergibt ein in jeder Hinsicht vollständig negatives Resultat. Auf Grund der rhinologischen Untersuchung wird in der rechten Nasenhälfte Ozaena festgestellt, sowie der Verdacht auf Sinusitis frontalis und maxillaris der rechten Seite ausgesprochen.

Daraufhin wird die Eröffnung dieser beiden Nasenhöhlen vorgenommen. Die Stirnhöhle wird dabei annähernd normal befunden, während im Sinus maxillaris eine stark geschwellte Mucosa angetroffen wird. Die von Herrn Prof. Wegelin vorgenommene anatomische Untersuchung dieser Schleimhaut weist eine chronische Entzündung nach, deren Natur nicht festgestellt werden kann. Tuberkulose wird sowohl durch die mikroskopische Untersuchung, als auch durch den negativ ausgefallenen Tierversuch ausgeschlossen.

In der Folgezeit nehmen die bindegewebigen Wucherungen im Hintergrund des rechten Auges immer mehr zu, und es entwickelt sich eine ausgesprochene und ausgedehnte Retinitis proliferans. Hierbei werden Teile der Netzhaut weit gegen den Glaskörper hin vorgezogen. Zum Schluß tritt im unteren nasalen Quadranten eine Netzhautablösung und schließlich Cataract ein.

Die Sehschärfe, die in der Zwischenzeit auf 0,025 gesunken war, beträgt ein Jahr nach dem Auftreten der ersten Störungen wieder 0,1, wie bei der ersten Untersuchung durch Herrn Prof. Siegrist, geht aber dann wieder völlig verloren durch die nun einsetzende Entwicklung einer Cataract.

Der Allgemeinzustand des Patienten ist seither immer ein völlig normaler gewesen und die früher erkrankten Nebenhöhlen haben seit der operativen Behandlung derselben keine Symptome mehr gemacht. Ein wesentlicher Einfluß der Nebenhöhlenoperation auf die Netzhauterkrankung konnte nicht beobachtet werden.

Das, was bei der ersten augenärztlichen Untersuchung von Prof. Siegrist als Ursache der Sehstörung des erkrankten Auges gefunden wurde, war kaum anders zu deuten als

eine intensive Schädigung der Netzhautgefäße vorwiegend in der oberen Hälfte des Hintergrundes. Hierfür sprach die Tatsache, daß eine ganze Anzahl größerer wie kleinerer Netzhautgefäße weiß eingescheidet oder direkt in weiße, feine Stränge umgewandelt waren. Dafür sprachen im ferneren die zahlreichen Netzhautblutungen, welche an manchen Stellen sehr deutlich einzelne Netzhautgefäße begleiteten. Dazu kam starke Hyperämie der Papille, deren Grenzen und Umgebung ganz verschwommen waren, ferner gelblich-weiße Verfärbungen großer Netzhautbezirke (z. B. nasal), die an entzündliche Infiltration erinnerten und schließlich schon deutliche Anfänge von perivasculären Bindegewebswucherungen in der Netzhaut, d. h. einer Retinitis proliferans.

Der weitere Verlauf zeigt ein allmähliches Schwinden der auf entzündliche Prozesse hindeutenden Netzhaut-Sehnervenveränderungen und ein immer ausgesprocheneres Dominieren und Hervortreten der sekundären Bindegewebswucherung und der in derselben sich entwickelnden Netzhautgefäßproliferationen.

Die Hauptfrage, die uns nun interessiert, ist diejenige nach der Ätiologie und Pathogenese dieser merkwürdigen und schweren, ausschließlich das rechte Auge betreffenden Netzhauterkrankung.

Unserer Auffassung nach ist kaum eine andere Erklärung möglich, als daß diese Retinitis proliferans durch die gleichseitige, sowohl klinisch wie anatomisch sicher festgestellte, chronische Entzündung des Antrum Highmori verursacht wurde. Wir werden zu dieser Annahme durch folgende Überlegungen geführt:

Vorerst ließ sich trotz wiederholter, eingehendster Allgemeinuntersuchung keine andere Erkrankung nachweisen, die als Ursache für die Netzhautaffektion hätte verantwortlich gemacht werden können. Auch die Anamnese läßt uns in dieser Hinsicht völlig im Stich. Eine acht Monate früher beobachtete Albuminurie, die nach wenigen Tagen wieder verschwunden war und sich in der Folgezeit niemals wieder feststellen ließ, kann doch unmöglich in dieser Beziehung irgendwie verwertet werden. Ein wesentliches und in Betracht kommendes Trauma läßt sich in der Anamnese ebensowenig wie alle übrigen Krankheiten, die gelegentlich eine Ursache für Retinitis proliferans abgeben können, nachweisen. Der Patient erlitt allerdings auf sein krankes Auge den leichten Schlag eines Gummiballs, aber erst drei Monate nach dem ersten Auftreten der Sehstörungen. Dieses unbedeutende Trauma kann aber unmöglich die Ursache der schweren Netzhauterkrankung darstellen, da bereits am nächstdarauffolgenden Tage schwere Veränderungen und Bindegewebswucherungen im Augenhintergrund gefunden wurden. Den Unfall mit dem Gummiball kann deshalb höchstens eine den Krankheitsprozeß begünstigende Rolle zugewiesen werden.

Ferner läßt die Tatsache, daß sowohl die Retinitis wie die Kieferhöhlenentzündung einseitig und auf derselben, rechten Seite auftraten, eine Beziehung zwischen diesen beiden Erkrankungen als höchstwahrscheinlich erscheinen.

Der Umstand, daß der Krankheitsprozeß im Augenhintergrund durch die operative Behandlung der erkrankten Kieferhöhle nicht günstiger beeinflußt wurde, läßt sich nicht gegen die Annahme dieses Causalnexus verwerten. Die Netzhauterkrankung hatte eben schon zu lange gedauert, und im Momente, da die Kieferhöhlenbehandlung einsetzte, hatten im Augenhintergrund schon zu weitgehende Veränderungen und Zerstörungen speziell der Retinagefäße stattgefunden, als daß eine Regeneratio ad integrum noch möglich gewesen wäre. Der Prozeß entwickelte sich eben dann in den eingeschlagenen Bahnen selbständig weiter.

Wenn wir also die Sinusitis maxillaris als Ursache der gleichseitigen Retinitis proliferans anzusprechen gezwungen sind, wie gestaltet sich alsdann, von diesem Gesichtspunkte aus betrachtet, die Entwicklung des Krankheitsbildes?

Vermutlich wurden auf irgendeinem der im allgemeinen Teil (s. „Anatomie“ und „Theorien“) sowie bei der Besprechung der ersten (I, III und IV) Fälle erwähnten Wege (Lymph- oder Blutweg) entzündungserregende Substanzen (Toxine) von der erkrankten Kieferhöhlenschleimhaut in die Retina des gleichseitigen Auges verschleppt. Im Gegensatz zu den Fällen Nr. 1, 3 und 4, wo wir als primäre Erkrankung im Augenhintergrund eine lokalisierte (Nr. 4) oder diffuse (Nr. 1) Entzündung der Sehnervenpapille annahmen, verursachten die Entzündungserreger bei vorliegendem Falle wohl zu allererst eine entzündliche Erkrankung der Netzhautgefäße. Dafür sprechen die sofort an denselben auftretenden schweren Veränderungen, sowie die Tatsache, daß die Krankeitsprozesse in der Retina (Blutungen, Membranenbildungen) deutlich dem Verlaufe der verschiedenen Gefäßstämme folgten. Es besteht also hier eine gewisse Ähnlichkeit mit Fall Nr. 3, nur daß hier der Prozeß vor Beginn der Behandlung schon weiter fortgeschritten war.

Was nun die Wucherungen von Bindegewebe in und auf den innern Netzhautschichten angeht, so ist man meist der Ansicht, daß Netzhautblutungen als solche den Ausgangspunkt derselben darstellen und daß es bei ihrer Entstehung weniger auf die Ursachen dieser Blutungen, sondern auf die Blutungen selbst ankomme. Dieser Ansicht hat vor allem auch Leber in seiner Monographie der Retinitis proliferans (Gräfe-Sämisch, II. Auflage „Die Krankheiten der Netzhaut“ Bd. VII, S. 1339) deutlichen Ausdruck gegeben.

Wenn wir nicht ohne weiteres und für jeden Fall dieser Ansicht über die Pathogenese der Bindegewebswucherungen bei der Retinitis proliferans beipflichten können, so bestimmen uns für unsere abweichende Auffassung folgende Momente:

Vor allem können wir uns nicht so leichthin mit der Tatsache abfinden, daß in der Mehrzahl der Fälle von Netzhaut-Glaskörperblutungen keine Bindegewebswucherung sich einstellt. Wir wollen da ganz absehen von den traumatischen Blutergüssen, die angeblich viel rascher resorbiert werden, sondern haben speziell die mannigfachen Hämorrhagien im Auge bei Retinitis nephritica, bei den verschiedenen, bald arteriosklerotischen, bald tuberkulösen Netzhaut-Gefäßerkrankungen, bei den verschiedenen

Formen von Anämien usw. Bei zahllosen dieser Fälle sieht man die Blutungen oft monatelang im Glaskörper oder im Netzhautgewebe, ohne daß es zu proliferierenden Bindegewebsprozessen in der Netzhaut käme.

Im fernern unterstützt uns in unsern Zweifeln die Beobachtung unseres eigenen, soeben beschriebenen Falles, der deutlich zeigt, wie die Bindegewebswucherungen aus der nächsten Umgebung der Gefäße wohl direkt von den Gefäßscheiden selbst ausgehen, ohne daß man zuvor an den wichtigsten Stellen der Bindegewebswucherung längs der Hauptgefäße Blutungen merklicher Art beobachtet hätte. Zu Blutungen in den Glaskörper, welche hätten abgekapselt und in Bindegewebe verwandelt werden können, ist es in unserem Falle überhaupt nie gekommen.

Was im weiteren die wenigen bisher anatomisch untersuchten Fälle von nicht zu weit vorgeschrittenen proliferierenden Retinitiden angeht, so gibt Wehrli an, daß bei seinem Falle (Glaucom nach Neuro-Retinitis albuminurica [u. Neuro-Retinitis proliferans] Arch. f. Augenhk. Bd. 37, p. 173) die starken Bindegewebswucherungen anscheinend von den Gefäßen ausgingen. Daß Netzhautgefäße Anlaß zu Bindegewebswucherung geben können, ist bekannt. Bei abgelaufener Chorioiditis mit Netzhautablösung findet man hie und da das Retinalgewebe durch Bindegewebswucherung großenteils substituiert. Leber beschreibt (l. c., S. 1367) einen eigenen derartigen Fall und sagt: „In der Retina ging die Bindegewebsbildung deutlich von den darin enthaltenen Gefäßen aus."

Uns scheint wenigstens in unserm Falle nicht die Blutung das wesentliche zu sein, sondern der spezifisch eigenartige Reiz, der die Netzhautgefäße traf und sie zu eigenartigen Reaktionen ihrer Wandung anregte, wobei es sekundär auch zu geringfügigen Blutaustritten kam. Nach unserer Auffassung ist also maßgebend die Art der Gefäßläsion und nicht die Blutung. Etwas Spezifisches besitzt die Blutung nicht, wohl aber kann einer bestimmten Gefäßläsion ein ganz bestimmter, spezifischer, zu Bindegewebswucherung anregender Reiz innewohnen, wo Blutungen sich finden, sind meist auch Gefäßläsionen vorhanden. Der Beweis steht aus, daß bei Retinitis proliferans stets die ersteren und nicht die letzteren die wirkliche Ursache der Retinitis proliferans darstellen.

Hat einmal die Gefäßwand begonnen, bindegewebig zu wuchern, so wird auch die Neuroglia, so werden auch die Stützfasern der Netzhaut an der Wucherung sich beteiligen. Darin ist nichts Ungewöhnliches zu erblicken.

Die bisher vorliegenden experimentellen Untersuchungen zur Klärung dieser Frage sind zu widersprechend, um zu sicheren Entscheidungen beitragen zu können.

Daß eine Sinusitis einen spezifischen Reiz auf die Retinalgefäße abgeben und so zu Retinitis proliferans führen könne, ist bisher nicht bekannt geworden. Eine einzige Bemerkung in der Leberschen Monographie erwähnt allerdings die Möglichkeit einer solchen Entstehung. Leber schreibt in dieser Monographie Seite 1358 bei der Beschreibung eines Falles von hämorrhagischer Retinitis, welche sich in eine proliferierende Retinitis umgewandelt hatte, wörtlich: „Herz, größere Gefäße und Urin normal, eine

Ursache nicht sicher nachweisbar, doch kann vielleicht an einen Zusammenhang mit einem doppelseitigen multiplen Empyem der Nebenhöhlen der Nase gedacht werden."

Fall Nr. 6.

Herr G. St., 70jährig, von Bern, Schuhmacher.

Anamnese vom 8. Januar 1920.

Seit etwa zehn Tagen bemerkt der Patient eine Abnahme der Sehschärfe des linken Auges. Zugleich hat er das Gefühl, als ob sich ein Fremdkörper darin befände. Einen Grund für diese Beschwerden weiß der Patient nicht anzugeben.

Seit 15 Jahren trägt er zur Arbeit eine Brille, welche ihm aber seit etwa einem Jahr nicht mehr genügt. An Augenerkrankungen litt er niemals.

Mit 18 Jahren machte der Patient eine Blasenentzündung durch. Seit 1903 leide er an Herzerweiterung. Er könne des Abends oft lange nicht einschlafen und müsse, um besser atmen zu können, stundenlang aufrecht im Bette sitzen. Sonst fühlt sich der Patient wohl und beklagt sich bloß darüber, daß sich sein Rücken in den letzten Jahren immer mehr verkrümmte.

Seit etwa drei Jahren muß er von Zeit zu Zeit dicke, gelbe Massen aus der Nase schneutzen, was ihm aber weiter keine Beschwerden verursacht. Er hatte niemals Schmerzen und konnte immer gut durch die Nase atmen.

An Husten leidet er nicht.

Der Patient hat zwei Kinder, eine Tochter, die gesund ist und einen Sohn, der verschollen ist.

Er sucht wegen seiner Augenbeschwerden die Augenpoliklinik auf und wird in die Klinik aufgenommen.

Augenstatus vom 8. I. 1920.

Rechtes Auge: Reizlos, Cornea klar, Iris normal, Pupille rund, reagiert gut auf Licht. Medien klar.

Fundus: Die Papille ist deutlich und fast randständig excaviert, aber nicht atrophisch. Über den Fundus verteilt, zahlreiche gelblichweiße feine Fleckchen, die in der Aderhaut liegen.

Javal: $\pm$ 0,5, Axe 90°, 43,5 Dioptrien.

Skiaskopie: Hypermetropie.

Subjektiv: v. c. 0,5 + 1,0 sph $\bigcirc$ + 1,0 cyl A 0° = 0,9 — 1,0.

Linkes Auge: Reizlos, Cornea klar. Vordere Kammer normal tief. Iris normal. Pupille etwas über mittelweit, reaktionslos. (Homatropinmydriase von der poliklinischen Untersuchung her.) Brechende Medien vollständig klar.

Fundus: Die Sehnervenpapille ist nach unten scharf begrenzt. Ihr unterer äußerer Quadrant ist auffallend blaß. Sie ist sichtlich randständig excaviert. Die Gefäße knicken bei ihrem Austritt nach unten deutlich ab. Die Umgebung der Papille nach unten

weist eine deutliche Atrophie der Aderhaut auf (Halo). In der unteren Hälfte des Fundus sind einige Flecken und punktförmige, unter den Netzhautgefäßen liegende, offenbar in der Aderhaut sitzende, gelblichweiße Herdchen zu sehen, ganz ähnlich wie am rechten Auge. Auch sind in diesem Teil des Hintergrundes die Netzhautvenen etwas stark gefüllt. Im übrigen ist derselbe von normalem Aussehen.

Der obere Teil des Sehnervenkopfs ist leicht geschwellt. Diese Schwellung geht nach oben ohne sichtbare Grenze in den anliegenden Teil der Netzhaut über. Diese ist von einer ungefähr horizontal etwas über der Macula hindurch verlaufenden, ziemlich scharfen Demarkationslinie an nach oben diffus ödematös geschwellt und von graurötlicher Farbe. Die nach oben ziehende Hauptarterie ist verengt und teilweise ganz verdeckt durch das retinale Exsudat. Die Venen dieses Netzhautbezirks sind dick gefüllt und stellenweise etwas geschlängelt. Die ganze obere Netzhauthälfte ist von zahlreichen strich- und fleckenförmigen Blutungen übersät, die zum großen Teil den Venen entlang angeordnet sind. Etwas nach oben außen von der Sehnervenpapille, etwa ein Papillendurchmesser von dieser entfernt, findet sich ein kleiner gelblichweißer Herd, angrenzend an eine größere Blutung.

Die Maculagegend ist auffallend dunkel pigmentiert und weist einige feine, gelbliche Herdchen auf. Das Ödem der Netzhaut macht etwas oberhalb der Fovea halt.

Javal: $+0{,}0$, 0^0, 44,5 D.

Skiaskopie: Hypermetropie.

Subjektiv: v. c. = 0,2 Gläser verbessern nicht.

Allgemeinstatus:

Hochgradige Kyphoskoliose mit dadurch bedingter Deformation des Thorax.

Herz: Nach rechts und nach links etwas verbreiterte Dämpfung. Die Töne sind leise. An der Spitze leises systolisches Geräusch.

Blutdruck: 135 mm Hg.

A. Radialis nicht besonders hart, nicht geschlängelt.

Lungen: Beide Spitzen, besonders die linke, über die Clavicula leicht gedämpft (wohl etwas durch die Thoraxdeformität bedingt). Links hinten vereinzelte mittel- bis feinblasige Rasselgeräusche. Emphysem.

Urin: Eiweiß: minime Spuren (geringe Trübung bei der Kochprobe, nicht meßbar).

Spezifisches Gewicht: 1017.

Sediment: keine Cylinder, einige Blasenepithelien und Leucocyten.

Zucker: negativ.

Wassermannsche Reaktion: negativ.

Da der Allgemeinstatus keinen sicheren Aufschluß über die Ätiologie der Netzhautaffektion zu geben vermochte, wurde der Patient auf die rhinolaryngologische Universitätsklinik (Prof. Dr. Lüscher) zur Untersuchung der Nase und deren Nebenhöhlen gesandt.

Rhinologischer Status (Bericht von Herrn Dr. Jent).

„Pat. St. G. leidet an Sinusitis sphenoidalis sin. chronica.

Befund:

Rechte Nasenhälfte: frei.

Linke Nasenhälfte: Im unteren und mittleren Nasengang kein Sekret. Die mittlere Muschel hypertrophisch, besonders das hintere Ende. Dort, wie auch am Septum längs des freien Randes der mittleren Muschel eingetrocknetes, graugrünes Sekret von üblem Geruch. Hiatus semilunaris normal ohne irgendwelche entzündliche Erscheinungen in der Umgebung des Ostium front., ethmoidale ant. et maxillare. Die Rhinoscopia post. ergibt: am Rachendach links eine kleine Borke, die mit einem schleimigen Faden mit der Borke auf dem hintern Ende der mittleren Muschel zusammenhängt. Der Recessus spheno-ethmoidalis ist infolge der Schleimbrücke nicht sichtbar. Auch vom Rachendach längs der lateralen, linken Wand des Epipharynx bis in die Umgebung der linken Tubenöffnung zieht eine aus zähem Schleim und Eiter gebildete Straße.

Es ist noch zu erwähnen, daß in den höheren Teilen der Rima olfact. links kein Sekret vorhanden ist.

Diagnose: Sinusitis sphenoidalis chronica sinistra ohne Komplikation, d. h. ohne Kombination mit andaren Nebenhöhleneiterungen.

Therapie: Eröffnung des Sin. sphen., Spülung und Auskratzung."

Am 12. I. 1920 wurde der Patient auf der rhinolaryngologischen Klinik operiert. Auf eine lokale Behandlung des Auges wurde vorderhand verzichtet. Der uns von Herrn Dr. Jent zur Verfügung gestellte Operationsbericht lautet:

Operationsbericht:

„Eröffnung des Sinus sphenoidalis sin. bei Pat. St. G. Nach gründlicher Nasendouche und Cocainisierung der linken Nasenhälfte wird die vordere und untere Wand des Sin. sphen. sin. abgetragen. Die vorher noch vorgenommene Sondierung durch das natürliche Ostium ergab: etwas grünlichen Eiter an der Sonde. Die Sonde stößt überall auf weiches Polster, offenbar polypöse Degeneration der Schleimhaut. Die Tiefe der Höhle beträgt 2,3 cm.

Nach Abtragung der Vorder- und Unterwand des Sinus wird gespült und ausgekratzt. Es zeigt sich eine stark infiltrierte, an einigen Stellen ödematöse und polypös entartete Schleimhaut. Nach nochmaliger Spülung zeigt sich, daß die knöcherne Wand überall von normaler Farbe und Konsistenz war. Einlegen eines Jodoformtampons in die linke Nase."

In den nächsten Tagen wurde der Tampon noch zweimal gewechselt und nach einer Woche wurde der Patient aus der rhinologischen Behandlung entlassen.

Am 15. I. 1920, also drei Tage nach der Eröffnung des Sinus sphenoidalis, ergab die Untersuchung des linken Auges folgenden Befund:

Die Veränderungen im Augenhintergrund sind stark zurückgegangen. Die ödematöse Schwellung der oberen Netzhauthälfte ist nur noch andeutungsweise zu bemerken. Die

Netzhautblutungen sind kleiner geworden und zu einem großen Teil überhaupt verschwunden. An vielen Stellen sind jetzt kleine gelblichweiße Fleckchen zu sehen. Der weiße Herd oben außen von der Sehnervenpapille ist wenig verändert, höchstens etwas gelblicher geworden. Der obere Rand der Papille ist, wenn auch nicht ganz scharf, so doch wieder deutlich zu sehen. Die nach oben ziehende Hauptarterie ist etwas deutlicher zu sehen. Die Venen sind unverändert, ebenso die Maculagegend. Vis. centr. = 0,5.

Von einer lokalen Behandlung des Auges wird bei dieser überraschenden Besserung abgesehen.

Am 20. I. 1920 beträgt die zentrale Sehschärfe links bereits = 0,6. Die Veränderungen im Augenhintergrunde haben sich noch weiter zurückgebildet. Von Ödem ist überhaupt nichts mehr zu sehen. Es bestehen nur noch einige wenige Blutungen und eine Anzahl gelblicher Pünktchen. Die Netzhautgefäße sind wiederum überall vollständig normal.

Der Patient wird aus der Klinik entlassen und nur mehr unter poliklinischer Kontrolle behalten.

Am 16. II. 1920 beträgt die Sehschärfe des linken Auges = 0,9. Im Hintergrund hat keine wesentliche Veränderung stattgefunden.

Am 11. III. 1920 bei der letzten Kontrolluntersuchung fand man die Sehschärfe links auf 0,9 erhalten. Der Fundus bietet folgendes Bild:

Die Sehnervenpapille ist überall scharf begrenzt, von einem ausgesprochenen Halo umgeben, ziemlich tief und randständig excaviert. Die Gefäße erfahren beim Eintritt in die Sehnervenpapille eine deutliche Knickung. Der Fundus ist überall von derselben schön hellroten Farbe, außer der Maculagegend, welche etwas dunkler pigmentiert ist. Die Netzhautgefäße sind überall von vollständig normalem Aussehen. Hauptsächlich im oberen Teil des Augenhintergrundes, aber auch im untern, finden sich diffus zerstreut, zahlreiche feinste, gelbliche Fleckchen. Von Blutungen ist nichts mehr zu sehen. Der gelblichweiße Fleck oben außen von der Pupille ist verschwunden. An seiner Stelle ist die Netzhaut etwas dunkler pigmentiert.

Die Gesichtsfeldprüfung ergibt rechts ein normales Gesichtsfeld, während links im nasalen oberen Quadranten eine Einschränkung desselben für Farben besteht (vgl. Schema) Fig. 15 u. 16.

Die Tension ist an beiden Augen eher etwas erhöht. (Mit Schnötzschem Tonometer bds. 23 mm Hg.)

Epikrise:

Ein 70jähriger Mann bemerkt innerhalb weniger Tage eine hochgradige Abnahme der Sehschärfe des linken Auges. Eine akute Allgemeinerkrankung ist nicht vorausgegangen. Der Patient sucht sofort die Augenpoliklinik auf und wird in die Klinik aufgenommen.

In bezug auf seinen Allgemeinzustand beklagt er sich hauptsächlich über die Verkrümmung seines Rückens und über Kurzatmigkeit und damit verbundener Schlaflosigkeit.

Er gibt an, seit 17 Jahren an Herzerweiterung zu leiden und seit etwa drei Jahren hie und da dicken gelben Ausfluß aus der Nase zu haben.

Die Augenuntersuchung stellt am linken Auge eine ausgedehnte, mit Blutungen einhergehende, Gefäß-Netzhauterkrankung der ganzen oberen Netzhauthälfte, die ganz an eine Thrombose eines oberen Hauptastes der Zentralvene erinnert und eine Sehschärfe von bloß 0,2 fest. Daneben bestehen an beiden Augen deutliche Anzeichen eines chronischen Glaucoms, wodurch sich auch erklären läßt, daß die Sehschärfe des rechten Auges bloß 0,9 beträgt.

Die Allgemeinuntersuchung findet eine hochgradige Kyphoskoliose, eine unbedeutende Verbreiterung der Herzdämpfung nach rechts und nach links, ein leises syst. Geräusch an der Spitze, und eine minime Spur Eiweiß im Urin. Sonst ist nichts pathologisches festzustellen, vor allem auch kein erhöhter Blutdruck.

Auf Grund der rhinologischen Untersuchung wird eine chronische Entzündung des linken Sinus sphenoid. diagnostiziert. Darauf wird die erkrankte Nebenhöhle geöffnet und dabei mit einer stark verdickten und polypösdegenerierten Schleimhaut ausgekleidet befunden. Diese wird gründlich ausgekratzt.

Drei Tage nach dieser Operation hat sich die Sehschärfe links bereits auf 0,5 verbessert und die pathologischen ophthalmoskopischen Veränderungen im Augenhintergrund sind ganz erheblich zurückgegangen, ohne daß irgendeine andere Therapie, außer dieser Nebenhöhleneröffnung, angewandt worden wäre.

Am achten Tage nach der Operation beträgt die Sehschärfe bereits 0,6 und innerhalb der nächsten vier Wochen erreicht sie 0,9. Der Hintergrund ist dabei während dieser Zeit zu seinem normalen Aussehen zurückgekehrt. Es sind nur noch zahlreiche feinste, gelbliche Fleckchen vorhanden, wie sie am übrigen Fundus und an demjenigen des rechten Auges auch zu sehen sind.

Das in die Augen springendste Moment bei der Betrachtung dieses Falles ist ohne Zweifel die ganz auffallende, rapide Besserung der Gefäß-Netzhauterkrankung nach Eröffnung und Behandlung der gleichseitigen, erkrankten Keilbeinhöhle.

Diese Tatsache läßt uns ohne weiteres einen ursächlichen Zusammenhang zwischen beiden Erkrankungen als höchst wahrscheinlich erscheinen. Nichtsdestoweniger ist es angezeigt, nachzuforschen, ob nicht noch andere Ursachen der Retinitis vorliegen und ob sich tatsächlich das ganze Krankheitsbild nur durch die gefundene Sinusitis sphenoidalis erklären läßt.

Die positive Eiweißreaktion im Harn und die etwas verbreiterte Herzdämpfung könnten die Vermutung nahe legen, daß eine chronische Nephritis vorhanden sei. Dies ist aber sehr unwahrscheinlich. Einmal ist die vorhandene Eiweißmenge sehr gering, ferner ist das spez. Gewicht des Urins normal, im Sediment konnten trotz mehrfachen Untersuchungen niemals Zylinder gefunden werden und eine zu der Herzhypertrophie bei chronischer Nephritis gehörende Erhöhung des Blutdruckes bestand auch nicht.

Die Annahme, daß die Netzhauterkrankung auf eine Nephritis zurückzuführen sei, hat also wenig Wahrscheinlichkeit für sich, um so weniger, als die Affektion einseitig auftrat und das Bild der Retinitis ganz und gar nicht demjenigen der Retinitis nephritica entsprach und daß eine solche wohl kaum innerhalb wenigen Tagen der Rückbildung fähig wäre, wie das hier der Fall war.

Für eine abnorm hochgradige Arteriosklerose, die zu solchen massenhaften Netzhautblutungen hätte führen können, bestehen keine gewichtigen Argumente. Einmal konnte durch die Augenspiegeluntersuchung keine lokale Arteriosklerose der Netzhautgefäße festgestellt werden. Dann sprechen sowohl der normale Blutdruck, wie der negative Befund an der A. radialis gegen das Bestehen einer irgendwie hochgradigen allgemeinen Gefäßerkrankung. Die verbreiterte Herzdämpfung sowie das leise systolische Geräusch an der Spitze können, zum Teil wenigstens, durch die infolge der hochgradigen Kyphoskoliose bedingten Verschiebung der Brustorgane hervorgerufen sein.

Andere Krankheitserscheinungen bietet der Patient nicht dar, die als Ursache der partiellen Retinitis haemorrhagica angesprochen werden könnten.

Ganz zwanglos läßt sich jedoch der Zusammenhang mit der Sinusitis sphenoidalis konstruieren.

1. Findet sich schon in der Anamnese die Angabe über jahrelang bestehenden gelben Ausfluß aus der Nase.
2. Wurde sowohl durch die Untersuchung, als durch den Operationsbefund das unzweifelhafte Vorhandensein einer chronischen Keilbeinhöhlenentzündung nachgewiesen.
3. Befinden sich sowohl die Erkrankung des Augenhintergrundes als auch die Sinusitis sphenoidalis nur auf einer und zwar auf derselben, linken Seite.
4. Wäre als letztes und ausschlaggebendes Argument die erwähnte, überraschende Besserung des Netzhautleidens vom Tage der Keilbeinoperation an zu erwähnen.

Es ist anzunehmen, daß auf einem der bereits im allgemeinen Teil sowie bei der Besprechung des Falles Nr. 4 erwähnten Wege entzündungserregende Giftstoffe von der Keilbeinhöhle in das gleichseitige Auge verschleppt wurden, und dort im obern Teil des Augenhintergrundes eine akute Schädigung der oberen Netzhautvenen hervorgerufen haben. Für eine Schädigung der Venen sprechen die zahlreichen, in ihrem Verlaufe aufgetretenen Blutungen, sowie das Ödem der ganzen, entsprechenden Netzhauthälfte. Nachdem der Krankheitsherd in der Keilbeinhöhle ausgeschaltet war und der Nachschub von entzündungserregenden Stoffen aufhörte, konnte eine rasche Rückbildung der pathologischen Veränderungen eintreten und die bereits stark gesunkene Sehschärfe beinahe bis zur Norm sich wiederherstellen.

Es sei noch bemerkt, daß das an beiden Augen zugleich konstatierte Glaucoma simplex chronicum einen rein zufälligen Nebenbefund darstellt und selbstverständlich keineswegs mit der in Frage stehenden Erkrankung in Beziehung gebracht werden kann.

Auf dem chronischen Glaucom beruht offenbar auch die bei der Schlußuntersuchung am linken Auge gefundene Einschränkung des Gesichtsfeldes für Farben im oberen nasalen Quadranten. Da die Netzhautgefäßerkrankung im oberen und nur im oberen Teil des Augenhintergrundes lokalisiert war, kann der Gesichtsfeldausfall unmöglich durch diese hervorgerufen worden sein. Ob bei Beginn der Erkrankung in demjenigen Teile des Gesichtsfeldes, der dem Krankheitsherd entsprach, ein Ausfall bestanden hat, entzieht sich unserer Kenntnis, da es leider versäumt worden war, vor der Nasenoperation eine Gesichtsfeldprüfung vorzunehmen. Wenn ein solcher bestanden hat, was bei der Schwere des damaligen Krankheitsbildes wohl möglich war, so ist er, wie die spätere Prüfung ergab, gleich der Herabsetzung der zentralen Sehschärfe wieder verschwunden.

Fall Nr. 7.

Frl. H. F., 17 Jahre alt. Eintritt in die Klinik am 17. I. 1918.

Anamnese vom 17. I. 1918.

Im September 1917 litt die Patientin an starken Kopfschmerzen, Schwindel und Appetitlosigkeit. Ende September soll plötzlich, über Nacht, beiderseitiger Exophthalmus eingetreten sein, zunächst links stärker als rechts. In der Folgezeit nahm der Exophthalmus beständig zu, während seit Mitte November 1917 das Sehvermögen immer mehr schwand, ebenfalls hauptsächlich links.

Die Patientin war sonst nie augenkrank. Im Alter von sechs Jahren litt sie an Tuberkulose des rechten Ellenbogengelenks, 1914 machte sie eine Gastroenteritis, verbunden mit Ikterus, durch. Seit einem Jahr besteht in der Gegend des rechten Unterkiefers ein Scrophuloderma. Noch früher hatte sie Lupus vulgaris an beiden Nasenflügeln gehabt und war deswegen mit Strahlen behandelt worden.

In der Familie ist nichts von Tuberkulose bekannt.

Augenstatus:

Beiderseitiger, starker Exophthalmus, links bedeutender als rechts. Keine seitliche Verdrängung der Bulbi. Beide Augen können die Bewegungen nach allen Seiten hin ausgiebig und koordiniert ausführen. Druck auf den Bulbus nach hinten ist stark schmerzhaft. Der knöcherne Orbitalrand ist nicht druckempfindlich. Das Abtasten beider Orbitaleingänge ergibt keine anormale Resistenz.

Rechtes Auge: Äußerlich völlig normal. Pupille reagiert gut. Medien klar. Papille scharf begrenzt, Netzhautvenen etwas erweitert, ein wenig geschlängelt. Macula und übriger Fundus ohne pathologischen Befund.

Visus centr.: Fingerzählen in 2 m.

Gesichtsfeld: Für weiß konzentrisch eingeengt. Farben werden nicht erkannt. Bei der schlechten Sehschärfe läßt sich ein Skotom nicht nachweisen. (Fig. 17).

Linkes Auge: Äußerlich normal. Pupille rund, mittelweit, reagiert nicht auf Licht. Konsensuelle Pupillenreaktion erhalten. Medien klar. Sehnervenpapille

scharf begrenzt, deutlich blasser als rechts. Netzhautvenen etwas erweitert und geschlängelt. Arterien leicht verengt. Maculagegend und übriger Fundus ohne pathologischen Befund. Vollständige Amaurose.

Die Tränenwege sind beiderseits gut durchspülbar.

Allgemeinstatus:

Blasses, mageres, für sein Alter normal großes Mädchen.

Am rechten Nasenflügel finden sich äußerlich drei narbige Einziehungen, ebenso an der Nasenspitze eine atrophische, narbig veränderte Partie. Am Rande des rechten Unterkiefers eine etwa 2 cm lange, 1 cm breite, mit Krusten bedeckte Plaque. Nach Abheben der Kruste fließt graugelber Eiter ab.

Am rechten Ellenbogen große, strahlige Narbe. Ellenbogengelenk völlig ankylotisch.

Herz: Normale Grenzen. Töne rein und regelmäßig.

Lungen: Über beiden Spitzen verlängertes und verschärftes Exspirium, rechts mit rauhem Inspirium. Keine Rasseln. Keine sicheren Anzeichen von Bronchialdrüsenerkrankung.

Abdomen: Ohne pathologischen Befund.

Urin: Kein Eiweiß, kein Zucker, Diazoreaktion: negativ.

Von Seiten der Hirnnerven, außer den beiden nervi optici, keine krankhaften Symptome.

Wassermann: negativ.

Rhinologische Untersuchung (Bericht von Herrn Prof. Lüscher):

„Im vorderen Teil des Septums Perforation. Das übrige Septum stark infiltriert, von höckeriger Oberfläche. Beidseitig untere Muschel atrophisch. Die oberen Partien beider Nasenhälften mit Tumormassen gefüllt, von teilweise polypöser Natur. Links sind die Veränderungen erheblich stärker als rechts. Zähes eiteriges Sekret in beiden Hälften.

Nebenhöhlen frei. Die Adenoiden leicht geschwellt. Deutliche Bursa pharyngea. Die höckerigen Infiltrationen der Mucosa lassen an Lupus denken."

Am 21. I. 1918 wird die Patientin zur operativen Behandlung auf die rhino-laryngologische Klinik verbracht.

Operationsbericht von Herrn Prof. Lüscher, vom 24. I. 1918:

„Schnitt nach Preysing. Horizontalschnitt von Augenbraue zu Augenbraue und senkrechter über den Nasenrücken. Abtragung des linken Os nasale und lakrymale. Sehr starke Blutung aus der Nasenhöhle, die mit höckerigen Tumormassen erfüllt sind. Auskratzen der Massen mit dem Löffel, da ein Ausschälen oder Umschneiden unmöglich war. Nach Auslöffeln der mit Tumormassen erfüllten Ethmoidzellen Eröffnung der linken Orbita. In den vorderen Teilen derselben kein Tumor. Aus den hinteren Teilen der Nase wird ein großes, polypöses Gebilde entfernt. Lamino eribrosa durch die Massen zerstört. Beim Abkratzen kommt Hirnsubstanz mit. Der Tumor geht auch nach rechts hinüber. Deshalb Durchschlagen der Nasenwurzel und Umklappen der rechten

Nasenseite. Das Septum ist in den oberen Partien ganz von den Massen durchdrungen. Auskratzen der rechten Seite. Die fortwährend sehr starke Blutung verunmöglicht einen klaren Einblick. Eine vollständige Ausräumung ist unmöglich ohne einen direkt lebensbedrohenden Zustand zu schaffen. Tamponade, Fixationsnähte, Verband.

In den nächsten Tagen leichte Temperatursteigerungen unter 38°. Urotropin und Aspirin je 3 × 0,5 p. d.

Gute Wundheilung. H_2O_2. Jodoform. Zudem ging der Exophthalmus etwas zurück.

16. II. Heftige Kopfschmerzen. Temp. 38°.

19. II. Pat. sieht auch nicht mehr mit dem rechten Auge.

22. II. Erbrechen.

24. II. Pat. ist beständig sehr erregt. Pantopon-Scopolamin.

1. III. Temp. niedrig. Puls klein, 70 p. Min. Schmerzen im Nacken beim Neigen des Kopfes, keine eigentliche Nackenstarre.

4. III. Apathisch. Sensorium getrübt. Schluckbeschwerden. Läßt Urin und Kot unter sich gehen.

6. III. Bewußtlos. Cheyne-Stokesche Atmung.

1. III. Exitus.

Befund bei der Sektion:

Schädelbasis (Fig. 18): In der Fossa anterior ist zentral ein großer Knochendefekt, welcher die ganze Lamina cribrosa, den angrenzenden Teil der Pars orbitalis ossis frontalis und den vorderen Teil des Corpus ossis sphenoidei fast bis zur Impressio chiasmatica einnimmt. Die Schleimhaut an den lateralen Teilen der Nasenhöhle ist geschwellt, stellenweise hellrot injiziert und zeigt da und dort kleine gelbe Knötchen. Um den zentralen Defekt sind die angrenzenden Knochen kariös, mit dickem, grüngelblichem Eiter bedeckt. Vom intakten Teil des Orbitaldaches, welcher rechts etwa 1,5 cm mißt, ist derselbe durch eine fein gezackte, bogenförmige Linie abgegrenzt. Auf der linken Seite ist die kariöse Veränderung noch viel ausgedehnter, so daß vom Orbitaldach nur vorne ein Streifen von 1 cm Breite erhalten ist, und rechts ist der mediale Teil der Ala parva kariös, links ebenfalls, während hier der laterale vollkommen zerstört ist. Im cariösen Knochen finden sich überall deutliche, treppenartige Abstufungen. Über der Sella turcica, z. T. etwas über ihre Ränder hinaus ragend, ein derbes, grauweißes Gewebe von etwa 1 cm Dicke, welches seitlich in die Dura übergeht. In diesem Gewebe zahlreiche etwa 3 mm große, gelbe Knötchen. Die beiden Orbitae sind hinter den Bulbi mit ähnlichen Massen ausgefüllt. Dieselben haben den Sehnerven ringsum komprimiert.

An der Hirnbasis sind die weichen Häute verdickt und mit zahlreichen, miliaren Knötchen besät. In den Ventrikeln leicht getrübte Flüssigkeit. (Fig. 19.)

Mikroskopisch: Die Knötchen im Grenulationsgewebe über der Sella turcica, auf der Dura und in den weichen Häuten bestehen größtenteils aus stark verkästen Konglomerattuberkeln mit vereinzelten Langhansschen Riesenzellen und Lymphocyten und Plasmazelleninfiltration."

Diagnose: Tuberkulose der Nasenschleimhaut. Tuberkulöse Caries der Oss. front. und sphenoidalia. Pachy- und Leptomeningitis tbc. Hirnödem, Hydrocephalus internus. Bronchopneumonie. Geschwüre (tbc.) im Coecum. Chronische Appendicitis. Schwellung der Darmfollikel und der Mesenterialdrüsen. Blutungen in der Pleura und Nierenbeckenschleimhaut.

Epikrise:

Ein 17jähriges Mädchen, das schon verschiedene tuberkulöse Erkrankungen durchgemacht hat (Gelenktuberkulose, Lupus der Nasenflügel, Scrophuloderma in der Gegend des Unterkiefers) erkrankt mit Kopfschmerzen und Schwindel, worauf einige Tage später plötzlich beiderseitiger Exophthalmus auftritt. Während der letztere allmählich immer ausgesprochener wird, beginnt das Sehvermögen beider Augen etwa zwei Monate später immer mehr abzunehmen.

Beim Eintritt in die Klinik, etwa vier Monate nach Beginn der Erkrankung, besteht beiderseits hochgradiger Exophthalmus, rechts beginnende, links ausgesprochene Atrophie des Sehnervenkopfes. Während sich die Sehschärfe rechts auf Fingerzählen in 2 m beschränkt, findet sich links vollständige Amaurose.

Die rhinologische Untersuchung zeigt, daß beide Nasenhälften in den oberen Partien mit tumorartigen Massen gefüllt sind, und daß die Nasenschleimhaut in großer Ausdehnung mit höckerigen Infiltrationen durchsetzt ist. Es wird die Diagnose auf Lupus der Nase gestellt.

Bei dem Versuche, die tumorartigen Massen in der Nase auf operativem Wege zu beseitigen, ergibt sich, daß dieselben sowohl rechts als links die Ethmoidzellen vollständig erfüllen und in die Orbita vorgedrungen sind und die Schädelbasis in der Gegend des Siebbeins durchfressen haben. Eine radikale Operation war also ausgeschlossen.

An die Operation schließt sich eine Meningitis an und die Patientin stirbt 14 Tage später.

Bei der Sektion findet sich beiderseits ausgedehnte Tuberkulose der Nasenschleimhaut. Die Ossa sphenoidalia sind größtenteils von tumorartigen, tuberkulösen Massen durchfressen, die auch die Gegend der Sella turcica einnehmen und den hintersten Teil beider Orbitae ausfüllen und dort den Sehnerven umhüllen. Ferner besteht ausgedehnte tuberkulöse Pachy- und Leptomeningitis. Außerdem finden sich tuberkulöse Geschwüre im Darm, sowie Bronchopneumonie. Die tuberkulöse Natur dieser krankhaften Veränderungen konnte auch mikroskopisch nachgewiesen werden.

Wie hat man sich nun die Entwicklung des vorliegenden Krankheitsbildes zu denken?

Die Patientin hat neben anderen tuberkulösen Erkrankungen in früheren Jahren auch an Lupus vulgaris beider Nasenflügel gelitten. Dieser hinterließ bei seiner Abheilung an den genannten Stellen deutliche Narben. Die Abheilung war offenbar nur eine scheinbare. Während der Prozeß an der äußeren Nasenflügelhaut abzuheilen schien, schritt er nach innen zu immer weiter vorwärts. Er ergriff beinahe die ganze Nasen

chleimhaut, bewirkte eine Perforation des Septums und füllte nach und nach die Sieb-einzellen beider Seiten mit wuchernden tuberkulösen Massen aus. Im September 1917, noch bevor von seiten der Augen Symptome vorhanden waren, drang der Krankheits-prozeß offenbar in die Nachbarschaft der Meningen vor, worauf die damals auftretenden Symptome: Kopfschmerzen und Schwindel, hinweisen.

Der Durchbruch der tuberkulösen Wucherungen in die Orbitae erfolgte wahrschein-lich ziemlich plötzlich und gleichzeitig. Nur so kann man sich den plötzlich beider-seitig auftretenden Exophthalmus erklären.

Die Wucherung aus dem Innern der hintern Siebbeinzellen oder des Sinus sphe-noidalis vorbrechenden tuberkulösen Massen führte offenbar zu einer Kompression des Nervus opticus innerhalb des Canalis opticus, was um so leichter möglich war, da an dieser Stelle der Sehnerv nicht nach der anderen Seite ausweichen konnte, wie das bei Druck von einer Seite her in der Orbita der Fall wäre. Es ist durch die Arbeiten von Siegrist (93) und Birch-Hirschfeld (12) (auch Nuel beschrieb einen ähnlichen Fall [cit. 12, p. 451]) einwandfrei gezeigt worden, daß bei derartiger, einseitiger Kompression des Sehnerven durch Tumoren oder entzündliche Wucherungen in erster Linie das papillomaculäre Bündel, das in der hinteren Orbita in der Axe des Sehnerven verläuft, geschädigt wird, was sich klinisch in dem anfänglichen Auftreten eines zentralen Skotoms und anatomisch in der mehr oder weniger ausgesprochenen Atrophie des papillomaculären Bündels kund gibt. Nach kurzer Zeit aber leidet der ganze Sehnervenquerschnitt, und es tritt Totalatrophie ein. Die Patientin kam zu spät in unsere Beobachtung, als daß wir bei ihr noch ein zentrales Skotom hätten nachweisen können. Ein Auge war ja bereits erblindet und das zweite war der Erblindung äußerst nahe. Auch hatte sich die Patientin im Anfange ihrer Krankheit zu wenig gut beobachtet, als daß sie uns nachträglich noch über ein damals vorhanden gewesenes zentrales Skotom hätte berichten können.

Fall Nr. 8.

Frl. A. D., 24jährig.

Anamnese vom 23. XI. 1916.

Seit einigen Monaten sieht die Patientin vor dem rechten Auge öfters schwarze Völkchen vorbeiziehen. Eine Abnahme der Sehschärfe bemerkte sie erst seit einigen Tagen. Nunmehr konsultierte sie Herrn Prof. Siegrist, der ihr Eintritt in die Klinik empfahl. Die Patientin sah früher gut und hatte niemals kranke Augen.

Die Patientin leidet hie und da an rheumatischen Beschwerden im Fuß, sowie ge-legentlich an Verdauungsstörungen. Die Menses treten regelmäßig alle vier Wochen auf, Dauer drei Tage, und sind oft von kolikartigen Schmerzen begleitet. Seit einiger Zeit leidet die Patientin an Fluor albus, wogegen vom Arzte Sitzbäder verordnet wurden, sonst fühlte sie sich immer gesund und wohl.

Augenstatus.

Rechtes Auge: Reizlos. Cornea klar. Iris von normaler Farbe und Zeichnung. Pupille mittelweit, rund, reagiert prompt auf Licht. Pupillargebiet schwarz. Fundusreflex etwas herabgesetzt durch sehr zahlreiche, grobe Glaskörpertrübungen.

Javal: ± 1,5, Axe 0° 44,5 D.

Fundus: (in Homatropinmydriase). Die Papille ist leicht geschwellt, ihre Grenzen sind verwachsen. Die Netzhautgefäße sind ohne krankhafte Veränderungen. Über den ganzen Fundus zerstreut, besonders aber an der Peripherie, finden sich zahlreiche, gelblich weiße, unregelmäßig begrenzte, zum Teil mit Pigmenthäufungen vergesellschaftete chorioiditische Herde. Die Maculagegend ist frei von Veränderungen.

Vis. centr. = Fingerzählen in 1 m Entfernung.

Linkes Auge: Normale Verhältnisse. Auch am Fundus ist hier nichts Pathologisches zu sehen.

Javal ± 1,5, Axe 0° 44,0 Dioptrien.

Vis. centr. = 0,9 mit + 0,5 cyl. A 90° = 1,0.

Allgemeinstatus:

Lungen und Herz sind normal.

Urin: kein Eiweiß, kein Zucker.

Wassermannsche Reaktion: negativ.

Tuberculinreaktion (Pirquet): negativ.

Rhinologischer Status (vom 25. XI. 1916) nach Herrn Prof. Lüscher:

„Deviatio septi links. Tuberculum nasi geschwellt. Ganze Ethmoidgegend stark geschwellt, rechte Bulla erheblich nach unten tretend. Große Nebenhöhlen frei.

Verdacht auf Ethmoiditis gerechtfertigt, daher rate zur Eröffnung der Zellen."

Nachdem die Patientin während einigen Tagen mit Nasenspülungen behandelt worden ist, wird am 6. XII. 1916 zur probatorischen und eventuell therapeutischen Eröffnung der rechten Ethmoidzellen geschritten. Herr Prof. Lüscher stellte uns folgenden Bericht zur Verfügung:

Operationsbericht:

„Rechte Nasenhälfte. Befund kurz vor der Operation.

Untere und mittlere Muschel hypertrophiert. Die vordere Partie der Ethmoidgegend sehr stark geschwellt, vorderste Zelle gleich einer großen Bulla. Die hinteren Teile sind wegen einer Deviatio septi oben nicht gut zu überblicken.

Linke Nasenhälfte nichts Besonderes außer leichter Deviatio. In beiden Hälften kein Sekret.

Durchleuchtung zeigt starke Verdunkelung im Bereiche des Nasenbeines und angrenzender Gegend (Ethmoid).

Diagnose: Ethmoiditis.

ıer. Operation:

Mit 20 % Cocain wird sorgfältig anästhesiert und mit Adrenalin 1:1000 anämisiert. e Schwellungen des Ethmoids gehen nicht zurück, daher Eröffnung mit dem längs- alen Conchotom. Sofort quillt reichlich Eiter aus der Zelle ab. Dieselbe wird breit öffnet wie auch die anliegenden Zellen. Mit der Sonde wurden die Wandungen ab- tastet und nach eventuellen Verbindungsöffnungen mit anderen Zellen gesucht. Die andungen zeigten nach Entleerung eine gelblich-weiße Farbe, stellenweise mit etwas ut bedeckt. — Ganz leichte Jodoformgaze-Tamponade.

Die Patientin war sehr aufgeregt, der Kopf konnte kaum ruhig gehalten werden, ıs das absolut ruhige Arbeiten ungemein erschwerte. Es wurde jeglicher starke Druck it der Zange vermieden. Da ich nie wußte, wann eine gewaltsame Kopfbewegung macht wurde, ging ich doppelt vorsichtig vor, und ich glaube wirklich mit größter ɔrsicht vorgegangen zu sein.

Vor der Operation wurde die Nase mit 10 % H_2O_2 gespült und mit Vioform sgepudert, das vier Tage nacheinander. — Die Instrumente ausgekocht und in kohol gelegt.

Ich darf ruhig sagen, es ist keine Vorsichtsmaßregel unterlassen worden."

8. XII. 16. Wechsel des Tampons. Die Patientin klagt über allerlei Schmerzen f der Brust und in Arm und Bein. Da sie auch früher schon nervös und psychisch ɔil gewesen war, wird den Äußerungen anfänglich keine besondere Beachtung geschenkt.

10. XII. 16. Die Patientin hat in der Nacht erbrochen. Heute plötzlich 39,5° ɛmperatur. Ptosis des rechten Augenlids.

Abends: Temperatur = 36,8. Kann das rechte Oberlid wieder heben.

11. XII. 16. Morgens: Temperatur = 40,2°. Die Patientin klagt über heftige ɔpfschmerzen, ist aber bei vollem Bewußtsein.

Mittags ergibt eine durch Herrn Prof. Siegrist vorgenommene Augenspiegel- ıtersuchung eine leichte Stauung der Netzhautvenen nasal oben und unten. Die Patientin bewußtlos.

Nachmittags: Die Patientin befindet sich wieder besser und gibt ganz gut ıskunft auf alle an sie gerichteten Fragen.

12. XII. 16. Temperatur 36,5°. Puls 120. Alle Reflexe normal, keine Nackenstarre. ie Patientin klagt über heftige Kopfschmerzen.

13. XII. 16. Temperatur 38,5. Patientin bewußtlos. Atmung unregelmäßig. Ge- cht etwas cyanotisch. Linke Lunge oben leicht gedämpft.

Lumbalpunktion: Es kommt bloß ein Tropfen gelblicher Flüssigkeit. Nach r Punktion beginnt das Herz zu versagen. Einspritzungen von Kampher und Digalen. ɛukocytose von 26,000. Es hat sich unterdessen das typische Bild einer auungspapille entwickelt. Abends 10 Uhr erfolgt der Exitus.

14. XII. 16. Die durch Herrn Prof. Wegelin vorgenommene Sektion ergab folgendes:

ektionsbericht:

Schädel: Weiche Hirnhäute sehr stark injiziert, beiderseits oben und seitlich ge trübt. In einigen Sulci seitlich in der Nähe der Fissura Sylvii dicke, gelbgrüne, eiterig Infiltration. Liquor an der Convexität spärlich, trübe. In der hinteren Schädelgrub sehr viel trüber, blutig gefärbter Liquor. Dura am Chiasma stark injiziert und eiteri belegt.

Hypophyse in Eiter eingebettet.

Rechts neben der Crista Galli findet sich unter der Dura eine flache Blutung. Da Dach der Siebbeinzellen ist hier lädiert, einige Knochensplitterche sind hier abgehoben.

Gehirn etwas vergrößert, Sulci abgeplattet. An der Basis, vom Chiasma bis zu Medulla oblongata und zur Unterfläche des Kleinhirns, sehr starke, grüngelbliche, eiterig Infiltration der weichen Häute. Die rechte Fossa Sylvii zeigt stärkere Infiltration als di linke. Hier findet sich auch in einigen Sulci der Basis des Stirnlappens eiterig Infiltration.

Seitenventrikel stark erweitert und mit trübem, zum Teil eiterigem Liquor gefüllt. (I diesem Eiter fanden sich sehr zahlreiche grampositive Strepto- und Diplokokken, daneben noch viele, teils grampositive, teils gramnegative Stäbchen). Im 3. und 4. Ventrike ebenfalls Eiter. In den eröffneten Siebbeinzellen coaguliertes Blut. Im Sinus sphenoidali dicker, gelblicher Schleim. In beiden Orbitae keine eiterige Infiltration.

Status nach Operation einer Siebbeinhöhleneiterung vor acht Tage

Meningitis purulenta.
Pyocephalus internus.
Lobuläre Pneumonie.
Verfettung von Myokard, Leber, Nieren.
Blutungen in Epicard, Pleura, Magen, Nierenbecken.
Struma diffusa colloides.
Ascariden.

Epikrise zu Fall Nr. VIII.

Ein 24jähriges Mädchen, welches laut anamnetischen Angaben und nach der Resultate der Allgemeinuntersuchung stets völlig gesund war, bemerkt seit einigen Tage eine Abnahme der Sehschärfe des rechten Auges, nachdem es schon einige Monate zuv bisweilen schwarze Wölkchen vor dem rechten Auge hatte vorbeiziehen sehen.

Die ophthalmologische Untersuchung ergab eine über den ganzen Augenhinte grund ausgebreitete Chorioretinitis und eine Herabsetzung der Sehschärfe auf 0, Da die Reaktionen auf Lues und Tuberkulose negativ waren, da die Allgemeinunte suchung allseitig normale Verhältnisse ergab und nur bei der rhinologischen Prüfun Anhaltspunkte für eine Ethmoiditis rechts gefunden wurden, dachte man an kausale B ziehungen der wahrscheinlich vorhandenen Ethmoiditis mit der gleichseitigen Ade haut-Netzhautentzündung. Man folgte daher auch dem Rate des Rhinologen und er

hloß sich, mit Einwilligung der Patientin und ihrer Eltern, zur probatorischen und ventuell therapeutischen Eröffnung der rechtsseitigen Ethmoidzellen.

Bei der Eröffnung dieser Zellen quoll reichlich Eiter hervor, so daß der Verdacht es Rhinologen und wohl auch unsere Vermutung eines Zusammenhanges der tatchlich gefundenen Ethmoiditis und der gleichseitigen Chorioretinitis gechtfertigt erschien. Im übrigen spricht die Krankengeschichte für sich selbst. Sie eigt uns den wirklich tragischen Ausgang dieser uns gewöhnlich als harmlos hinestellten Operation, welcher ein junges Menschenleben, dem sonst von keiner Seite des rganismus Gefahr drohte, zum Opfer fiel. Die Sektion klärte uns auch über die rsache des so tief beklagenswerten Krankheitsverlaufes auf. Das Dach der Siebbeinllen war neben der Christa galli lädiert und einige Knochensplitterchen waren abehoben. Von dieser Perforation der Schädelwandung aus, welche während des operaven Eingriffes zustande gekommen sein mußte, kam es zur eitrigen Infektion der leningen, welche den Tod nach wenigen Tagen herbeiführte.

Epikrise.

Bei allen im Vorausgehenden mitgeteilten acht Fällen besteht mit großer Wahrscheinchkeit, zum Teil mit Sicherheit, ein Zusammenhang zwischen der Augenerkrankung und ner Erkrankung der Nase und deren Nebenhöhlen, und zwar kann dieser Zusammenhang ur als ein kausaler in dem Sinne gedacht werden, daß die Nasen- oder Nebenhöhlenaffektion irekt oder indirekt das Augenleiden verursacht hat. Die Gründe, welche für einen dertigen Zusammenhang sprechen, und welche bei den einzelnen Fällen hervorgehoben urden, sollen hier nochmals kurz zusammengefaßt werden. Es sind folgende:

1. Das Fehlen einer andern Ätiologie für das betreffende Augenleiden.
2. Die Einseitigkeit der Augenaffektion und die Gleichseitigkeit der Nasen-Nebenhöhlenerkrankung.
3. Der sofortige und augenfällige Erfolg der Nasen-Nebenhöhlenbehandlung auf das betreffende Augenleiden.

Die acht mitgeteilten Fälle stammen aus den letzten fünf Jahren, während welchen ir besonderes Augenmerk auf den Zusammenhang von Nasen- und Augenleiden richteten, dem wir systematisch eine große Zahl von Erkrankungen des Sehnerven, der Netzhaut nd der Aderhaut, bei welchen eine andere, klare Ätiologie nicht vorzuliegen schien, inologisch untersuchen ließen. Mit Ausnahme einer Anzahl von Fällen mit retrobulbärer euritis und mit Orbitalphlegmone, bei welchen eine Nebenhöhlenaffektion mit größter Vahrscheinlichkeit die Ätiologie darstellte, und die, wie früher bereits erwähnt, in der orliegenden Arbeit absichtlich weggelassen wurden, um dieselbe durch die Mitteilung on Bekanntem nicht allzusehr zu vergrößern, stellen diese acht Fälle das Gesamtgebnis dieser Nachforschungen dar. Wenn man das große Material der Berner Uniersitätsaugenklinik, sowie das nicht unbedeutende Krankenmaterial der Privatpraxis von

Herrn Prof. Siegrist beachtet, so muß man zugeben, daß Nasen-Nebenhöhlen erkrankungen doch relativ selten als Ursache von Affektionen de Sehnerven und der innern Augenhäute anzuschuldigen sind.

Was nun die einzelnen mitgeteilten Fälle anbelangt, so ersehen wir aus Fall und 2, daß Nebenhöhlenaffektionen nicht nur retrobulbäre Neuritis, sondern auch, wen auch seltener, intraokulare Neuritis verursachen können. Häufiger kommen jedenfall die retrobulbären rhinogenen Neuritiden vor. Bei beiden Arten von Sehnervenentzündun spielen offenbar Toxine, welche von den erkrankten Nebenhöhlen zum Sehnerven ge langen, eine wichtige Rolle. Wie auch die Retrobulbärneuritis anderer Ätiologie längs als eine auf Intoxikation beruhende Sehnervenerkrankung aufgefaßt wird, so handelt e sich also auch hier wahrscheinlich um toxische Prozesse. Bei Fall 3 und 4 finden wi in ausgesprochener Weise eine wohl entzündliche Erkrankung der Netzhautvenen, welch sich in weißen Einscheidungen und in Hämorrhagien längs der erkrankten Gefäße kund gibt. Während bei Fall 4 dieser entzündliche Reiz auf die Netzhautgefäße wie auch auf bestimmte Partien der Netzhaut in der Umgebung der Papille und in der Macula gegend von einem primären, wohl durch Mikroorganismen verursachten Infiltrate in de unteren Papillenhälfte ausgeht, ist bei Fall 3 wohl eine Toxinwirkung anzunehmen welche direkt von den erkrankten Nebenhöhlen aus in diffuser Weise sämtliche Netzhaut venen mehr oder weniger intensiv erfaßt. Als dieser Fall 3, ein 14jähriger Junge, in unsere Behandlung kam, war die Schädigung der Netzhautgefäße offenbar noch nich sehr weit gediehen, denn nur so erklärt sich der rasche Schwund sämtlicher ophthal moskopischer Veränderungen unmittelbar nach der operativen Behandlung der erkrankte Nebenhöhle. Der Augenhintergrund, welcher vor der Nasenbehandlung ganz jene Fällen von tuberkulösen Netzhautvenenerkrankungen glich, welche in den letzten Jahre mehrfach bei jugendlichen Individuen beobachtet und beschrieben wurden, bildete sic nach dem endonasalen Eingriff innerhalb weniger Tage zu einem völlig normale Fundus zurück.

Bei Fall 5 haben wir es offenbar mit einer viel intensiveren oder länger dauernde rhinogenen Toxinwirkung auf die Netzhautgefäße zu tun, der Patient war ja berei ein Vierteljahr lang augenleidend, bevor er Herrn Prof. Siegrist konsultierte. Wir finde dementsprechend auch schon viel ausgesprochenere Gefäßerkrankungen, wie Umwandlun großer Gefäßäste in weiße Stränge, intensive Bindegewebswucherungen, die allem An schein nach von den zur Proliferation gereizten Gefäßwandzellen selbst ausgingen un schließlich, speziell an der Peripherie, mannigfache Blutaustritte. Die Nebenhöhlen behandlung war hier, da sie relativ spät einsetzte, offenbar nicht mehr imstande, di einmal eingeleitete Gefäßwanderkrankung aufzuhalten, und so entwickelte sich schließlic das Vollbild der Retinitis proliferans.

Bei Fall 6 führte die Nebenhöhlenerkrankung zu einer nur die halbe Netzhaut ein nehmenden Retinitis haemorrhagica, welche bekanntlich ebenfalls auf Gefäß erkrankungen (Thrombosen oder endarteriitische Verschlüsse) zurückzuführen sind. Übe

den Zusammenhang von Thrombose der Netzhautvene mit Nebenhöhlenerkrankungen hat bereits Kuhnt berichtet (vgl. I. Teil, Kap. Netzhauterkrankungen).

Was den Fall 7 angeht, so stellt derselbe wohl ein Unikum dar. Unsers Wissens ist ein solcher Fall bis jetzt überhaupt noch nicht beobachtet, oder wenigstens nicht beschrieben worden. Dieser Fall weist uns vorerst auf die Gefahren einer ungenügenden Behandlung des Lupus hin. Er zeigt uns, wie der oberflächlich behandelte Lupus sich in der Tiefe der Nase weiter entwickeln und die Nasennebenhöhlen mit tuberkulösen Wucherungen ausfüllen kann, so daß es schließlich zu einer Perforation der Orbitalwandungen und zu einem Einwuchern der tuberkulösen Massen in die Augenhöhle kommt, wobei der Sehnerv beiderseits, entweder direkt durch Druck, oder indirekt durch Zirkulationsstörung zur Atrophie gebracht wird. Der Fall 7 beweist also, daß Atrophia nervi optici nicht nur durch den Druck von Tumoren, die vom Keil- oder Siebbein ausgehen, zustande kommen kann (vgl. Berger und Tyrmann, Morax, Siegrist, Birch-Hirschfeld), sondern, daß dieselbe auch durch tumorartige tuberkulöse Wucherungen, die von diesen Nebenhöhlen aus gegen den Canalis opticus und in die Orbita vordringen, bewirkt werden kann. Daß nach dem Eindringen der tuberkulösen Massen in die Orbita Exophthalmus entsteht, ist selbstverständlich.

Der letzte, achte, Fall zeigt uns, besonders wenn wir nicht nur die klinische Untersuchung, sondern auch das Resultat der Autopsie berücksichtigen, mit großer Wahrscheinlichkeit einen Zusammenhang zwischen der Ethmoiditis der rechten Seite und der gleichseitigen Chorioiditis und Uveitis. Besonders aber lehrt uns diese Krankengeschichte, daß die endonasale Eröffnung der Siebbeinzellen und wohl auch der Keilbeinhöhle, selbst für den gewandten Operateur, durchaus nicht gefahrlos ist. Daß solche üble Zufälle auch von anderen Autoren beobachtet worden sind, kann uns in dieser Ansicht nur bestärken. Ich verweise auf die im Kapitel 7 des allgemeinen Teils erwähnten Mitteilungen von de Klejn und Hajek, sowie auf die an dieser Stelle gemachten Bemerkungen über die Gefahren der operativen Nebenhöhlenbehandlung überhaupt. Nicht nur läuft bisweilen das Sehorgan Gefahr, meist durch Sehnervenschädigung, bei solchen Operationen zugrunde zu gehen, sondern auch das Leben des Patienten ist bei solchen Eingriffen durchaus nicht außer Gefahr. (Es sei hier noch kurz erwähnt, daß Herr Prof. Siegrist vor einigen Jahren Gelegenheit hatte, auf der Berner rhinolaryngologischen Klinik im Anschluß an eine endonasale Eröffnung der Ethmoidzellen nicht nur eine akute Vereiterung der gleichseitigen Augenhöhle, sondern auch eine akute Panophthalmie des gleichseitigen Bulbus zu beobachten.)

Es ergibt sich für uns aus allen diesen Beobachtungen und Mitteilungen die Pflicht, unseren Patienten nicht ohne zwingenden Grund eine endonasale Nebenhöhlenoperation vorzuschlagen. Auch sind wir der Meinung, daß die Patienten, wie ihre Angehörigen, vor der Ausführung einer solchen Operation über die Gefahren derselben aufgeklärt werden müssen. Noch wichtiger als all dies erscheint uns aber die Frage, ob diese endonasalen Operationen nicht einfach durch chirurgische

Eingriffe, die sich von außen her einen Zugang zu den erkrankten Nebenhöhlen schaffen, dabei aber ein klares, deutliches Handeln ermöglichen, zu ersetzen seien. Die geringe Entstellung, die bei dieser Methode in Kauf genommen werden muß, wird durch die bedeutend verminderte Gefahr für das Auge und für das Leben des Patienten wohl aufgewogen. Auch wäre bei beginnender Orbitalphlegmone rhinogenen Ursprungs, für welche Fälle von manchen Autoren die endonasale Behandlung empfohlen wird, das Vorgehen von außen anzuraten.

Was die Erkenntnis von dem Wesen der Krankheitsübertragung von den Nebenhöhlen auf das Auge anbetrifft, so hat dieselbe auch durch die vorliegenden Fälle keine weitere Klärung erfahren. Wir sind im großen und ganzen immer noch auf die mehr oder weniger begründeten Theorien angewiesen, die im Kapitel 5 des ersten Teils erörtert wurden. Übrigens mußte auch in einer kürzlich stattgefundenen Aussprache über die Zusammenhänge zwischen Nasen- und Augenerkrankungen im Schoße der Wiener Ophthalmologischen Gesellschaft dasselbe negative Resultat konstatiert werden (94). Ein Ergebnis nach dieser Richtung hin bedeutet vielleicht die Auffassung, die wir beim Vergleich der Fälle 3 und 4 miteinander, in bezug auf die Frage, ob bakterielle oder toxische Schädigung vorliege, geäußert haben. Wir sind nämlich der Ansicht, daß in solchen Fällen, wo ein einzelner, scharf lokalisierter Krankheitsherd, wie im Fall 4 auf der unteren Hälfte der Papille zu sehen ist, ein Transport von Mikroorganismen selbst an diese Stelle stattgefunden habe, während in anderen Fällen, wo mehr diffuse, über große Strecken des Fundus verbreitete Veränderungen vorliegen, wie im Falle 3, wohl eher an toxische Schädigungen zu denken wäre.

Zum Schluß möchte ich nicht verfehlen, meinem hochverehrten Chef, Herrn Prof. Siegrist, durch den mir die Anregung zu dieser Arbeit sowie tatkräftige Hilfe bei der Abfassung derselben zuteil wurde, den herzlichsten Dank auszusprechen. Zu ganz besonderem Dank bin ich ihm für die gütige Überlassung der ausgezeichneten Abbildungen aus seinem Privatbesitz und für die Liebenswürdigkeit, den Wert dieser Arbeit durch ein persönlich verfaßtes Vorwort zu erhöhen, verpflichtet.

Literaturverzeichnis.

1. Adams, Adenoids as a factor in amblyopia. Ophthalmic Record p. 744. 1913.
2. Axenfeld, Ein Beitrag zur Pathologie und Therapie der frontalen und ethmoidalen Sinusitis und ihrer orbitalen Komplikationen. Deutsche med. Wochenschr. Nr. 40, p. 713. 1902.
3. — Die Beteiligung des Ophthalmologen an der operativen Behandlung der orbitalen Nebenhöhlen. Klin. Monatsbl. f. Augenheilk. Bd. V, p. 506. 1908.
4. — Einige wichtige Gesichtspunkte zur Dauerheilung skrofulöser (phlyktaenulärer, ekzematöser) Augenleiden. Münch. med. Wochenschr. p. 535. 1919.
5. Axenfeld u. Kahler. Zur Bedeutung hyperästhetischer Zonen in der Nase für die Augenheilkunde. Klin. Monatsbl. f. Augenheilk. LI, p. 93. 1913.
6. Baumgarten, Die durch nasale Operationen geheilten und gebesserten Sehstörungen. Arch. f. Laryngol. Bd. 26, p. 57. 1912.
7. Beck, Intimate relation between the eye and the ear, nose and throat, with report of some unusual cases. Annals of ophthalmology. Vol. 25, p. 659. 1916.
8. Beer, Jos., Lehre von den Augenkrankheiten. Bd. II, p. 530. 1817. Wien, Heubner & Volke.
9. Berger u. Tyrmann, Die Krankeiten der Keilbeinhöhle und des Siebbeinlabyrinthes und ihre Beziehungen zu Erkrankungen des Sehorgans. Wiesbaden, Bergmann. 1886.
10. Birch-Hirschfeld, Die Krankheiten der Orbita. Graefe-Saemisch, Handb. d. Augenheilk. II. Aufl., Bd. IX, II. Teil.
11. — — Beitrag zur Kenntnis der Sehnervenerkrankungen bei Erkrankung der hinteren Nebenhöhlen der Nase. Archiv f. Ophthalmologie, LXV. H. 3, p. 440. Leipzig, Engelmann 1907.
12. — — Die Beziehungen der entzündlichen Orbitalerkrankungen zu den Erkrankungen der Nebenhöhlen der Nase. Klin. Monatsbl. f. Augenheilk. Bd. V., N. F., Januar 1908.
13. Birkhäuser, Keratitis dendritica nach Trauma b. Kieferhöhlenempyem. Klin. Monatsbl. f. Augenheilk. p. 92. Jan. 1912.

13a — Über die Schädigungen des menschlichen Sehorgans durch stumpfe Traumen des Schädels wie des Augapfels. (Birkhäuser, Basel 1909).

14. Brophy, Referat, Klin. Monatsbl. f. Augenheilk. Bd. 55, p. 420. 1915.
15. Bradburn, Referat, Klin. Monatsbl. f. Augenheilk. Bd. 55, p. 421. 1915.
16. Brockaert, Referat, Jahresbericht, p. 626. 1900.
17. Brückner, A., Nase und Auge in ihren wechselseitigen Beziehungen. Würzburger Abhandlungen aus dem Gesamtgebiete der prakt. Medizin. Würzburg, Kabitzsch 1911.
18. Campbell u. Posey, Referat, Klin. Monatsbl. f. Augenheilk. Bd. 54, p. 705. 1915.
19. Cohen u. Reinking, Beiträge zur Klinik der orbitalen Komplikationen bei Erkrankungen der Nebenhöhlen der Nase. Beiträge zur Augenheilkunde H. 78, Leipzig, Voss 1911.
20. Cohn, Uterus und Auge. Wiesbaden, Bergmann 1890.
21. Corser, Ophthalmic Record, p. 754. 1911.
22. Czermak-Elschnig, Die augenärztlichen Operationen. II. Aufl. Bd. I. Berlin, Urban u. Schwarzenberg 1908.
23. Dölger, Referat, Münchner med. Wochenschrift, p. 1548. 1916.
24. Dufau, Des troubles de la motilité oculaire dans les sinusites. Clinique ophthalmologique, p. 305. 1912.

25. Dufour et Gonin, Traité des maladies de la rétine. Paris, Doin 1906.
26. — — Traité des maladies du nerf optique. Paris, Doin 1908.
27. Elschnig, Referat, Klin. Monatsbl. f. Augenheilk. Bd. 54. 1915.
28. Eversbusch, Die Erkrankungen des Auges in ihren Beziehungen zu Erkrankungen der Nase und deren Nebenhöhlen, sowie zu Erkrankungen des Gehörorganes. Graefe-Saemisch, Handb. d. Augenheilk. II. Aufl. II. Teil. Bd. IX., Kap. XVI. 1903.
29. Fish, Zur Kenntnis des Zusammenhanges zwischen Erkrankungen der Nasennebenhöhlen und inneren Augenerkrankungen. Archiv f. Augenheilk. Bd. 52, p. 275. 1915.
30. Foster, Case of inflammatory oedema of the optic nerve due to acute suppuration of antrum of Highmore. Ophthalmic Review, p. 329. 1913.
31. Fridenberg, Some Visual of accessory Sinus disease. Ophthalmic Record, Vol. XXI, p. 552. 1912.
32. Früchte, Zur Kenntnis des centralen Skotoms nach Nebenhöhlenerkrankung (van der Hoevesches Symptom) und nach Sturz auf den Schädel. Klin. Monatsbl. f. Augenheilk. Bd. 58, p.261. 1917.
33. Galtung, Referat, Klin. Monatsbl. f. Augenheilk. Bd. 59, p. 487. 1917.
34. Gerber, Die Komplikationen der Stirnhöhlenentzündungen. Berlin, Karger. 1909.
35. Gjessing, H., Über van der Hoeves Symptom und das Ringskotom rhinogenen Ursprunges. Archiv f. Ophth. Bd. 80, p. 153. 1909.
36. Golovin, Referat, Klin. Monatsbl. f. Augenheilk. Bd. 69, p. 697. 1918.
37. Guillemain, Etude sur les abcès des sinus frontaux, considérés principalement par leurs complications orbitaires, leur diagnostic et leur traitement. Archives d'ophthalm. T. 11. p. 1. 1891.
38. Henrici u. Haeffner, Bedingen Eiterungen der Nasennebenhöhlen eine Einengung des Gesichtsfeldes? Münchner med. Wochenschr. p. 2178. 1904.
39. Heuser u. Haren, Occulte Nebenhöhlenerkrankungen und Neuritis optica. Münchner med. Wochenschr. No. 9, p. 239. 1918.
40. Hillemanns, Über Sehprüfung bei künstlicher Beleuchtung und Lichtsinnstörung besonders bei Myopie. Klin. Monatsbl. f. Augenheilk. Bd. 8 (N. F.), p. 302. 1909.
41. v. Hippel, Referat, Klin. Monatsbl. f. Augenheilk. Bd. 60, p. 699. 1918.
42. Hirschberg, Geschichte der Augenheilkunde. Graefe-Saemisch, Handb. d. Augenheilk. II. Aufl. Bd. XII, XIII u. XIV.
43. van der Hoeve, Sehnervenerkrankung bei Erkrankung der hinteren Nebenhöhlen der Nase. Archiv f. Augenheilk. Bd. 64, p. 18. 1909.
44. — Vergrößerung des blinden Fleckes, ein Frühsymptom für die Erkrankung der Sehnervenerkrankung bei Erkrankung der hinteren Nebenhöhlen der Nase. Archiv f. Augenheilk., p. 101, Bd. LXVII. 1910.
44a — Mutocele der Keilbeinhöhle und hinteren Siebbeinzellen. Zeitschr. f. Augenheilk. Bd. 43, p. 223. 1920.
45. Hoffmann, Die orbitalen Komplikationen der Nebenhöhlen. Handb. der spez. Chirurg. der Nasenhöhle. Würzburg. 1911.
46. Igersheimer, Referat, Klin. Monatsbl. f. Augenheilk. Bd. 54, p. 545. 1915.
47. — Zur Pathologie der Sehbahn. Archiv f. Ophth. Bd. 101, p. 102. 1919.
48. Jickeli, Beitrag zum entzündlichen acuten Exophthalmus. Klin. Monatsbl. f. Augenheilk. Bd. 57 u. 398. 1916.
49. de Kleijn, Beitrag zur Kenntnis der Sehnervenerkrankungen bei Erkrankung der hinteren Nebenhöhlen der Nase. Archiv f. Ophth. Bd. 75, p. 513. 1910.

50. de Kleijn, Beitrag zur Kenntnis des Zusammenhangs von Augen- und Nasenleiden. Archiv f. Ophth. Bd. 79, p. 466. 1911.

51. — Referat, Klin. Monatsbl. f. Augenheilk. Bd. 58, p. 556. 1917.

52. — u. Stenvers, Referat, Klin. Monatsbl. f. Augenheilk. Bd. 58, p. 657. 1917.

53. Körner, Lehrbuch der Ohren-, Nasen- und Kehlkopfkrankheiten. Wiesbaden, Bergmann. 1914.

54. Kuhnt, Über die entzündlichen Erkrankungen der Stirnhöhlen und ihre Folgezustände. Wiesbaden, Bergmann. 1895.

55. — Über Beziehungen der Erkrankungen der Nase und ihrer Nebenhöhlen und des Nasenrachenraumes zu denen der Augen. Deutsche med. Wochenschr., p. 1577 u. 1623. 1908.

56. — Über die Behandlung der Tränenschlauchleiden mit besonderer Berücksichtigung der invetierten Fälle, Zeitschr. f. Augenheilk. Bd. 23, p. 349. 1913.

57. — Referat, Klin. Monatsbl. f. Augenheilk. Bd. 54, p. 346. 1915.

58. Kuttner, Kritisches zur Lehre der nasalen Reflexneurosen. Archiv f. Laryngol. Bd. 31, p. 22. 1917.

59. de Lapersonne, Des complications orbitaires et oculaires des sinusites. Annales d'oculistique. T. 77., p. 439. 1902. — Société française d'ophthalm. Paris. 1902.

60. Lemaître et Brémond, Un cas de mucocèle de l'ethmoid. Annales d'oculistique, p. 475. 1919.

61. Lieven, Über Beziehungen zwischen Erkrankungen der Nase und des Auges. Deutsche med. Wochenschr. Nr. 48, p. 1087. 1912.

62. Lubarsch-Ostertag, Ergebnisse der allgemeinen Pathologie und patholog. Anatomie Jahrg. XVI. Erg.-Bd. 1914.

63. Mac-Vals, Referat, Klin. Monatsbl. f. Augenheilk. Bd. 60, p. 698. 1918.

64. Malling, Referat, Klin. Monatsbl. f. Augenheilk. Bd. 61, p. 697. 1918.

65. Mamie Jos., Etude sur les relations entre les maladies des yeux et du nez. J.-D. Bern. 1909.

66. Markbreiter, Irene. Über die rhinologische Bedeutung der Vergrößerung des blinden Fleckes. Zeitschr. f. Augenheilk. Bd. 33, p. 558. 1913.

67. Markbreiter, Weitere Untersuchungen über die bei Nasen- und Nasennebenhöhlenkrankheiten vorkommenden Gesichtsfeldveränderungen. Zeitschr. f. Augenheilk. Bd. 31, p. 316. 1914.

68. Meyer, Über die ophthalmologische Diagnostik der Erkrankungen der Nasennebenhöhlen insbesondere der hinteren. Müchner med. Wochenschr., p. 2888. 1912.

69. Morax, Troubles oculaires observés dans un cas d'épithélioma du sinus sphénoidal. Annales d'oculistique, T. 115, p. 409. 1896.

70. Onodi, Die Sehstörungen und Erblindung nasalen Ursprungs bedingt durch Erkrankung der hinteren Nebenhöhlen. Zeitschr. f. Augenheilk. Bd. XII, p. 23. 1904.

71. — Die Sehstörungen und Erblindungen nasalen Ursprungs, bedingt durch Erkrankung der hinteren Nebenhöhlen. Archiv f. Laryngol. Bd. 17, p. 260. 1905.

72. — Die Ätiologie der contralateralen Sehstörung und Erblindung nasalen Ursprungs. Ber. üb. d. 33. Versammlg. d. Ophthal. Gesellsch. Heidelberg, p. 153. 1906.

73. — Zusammenhang der Erkrankungen der Nase und des Nasenrachenraumes mit denen des Auges. Berl. klin. Wochenschr., p. 916 u. 962. 1908.

74. — Die topographische Anatomie der Nasenhöhle und ihrer Nebenhöhlen. Handb. d. spez. Chirurg. d. Ohren und der oberen Luftwege. Würzburg 1911.

75. — Über die postoperativen Sehstörungen nach Erblindungen nasalen Ursprungs. Zeitschrift f. Augenheilk. Bd. 31, p. 201. 1914.

76. — Über die contralateralen Sehstörungen nasalen Ursprunges. Zeitschr. f. Augenheilk. Bd. 31, p. 324. 1914.

77. Onodi, Über die rhinogenen und otogenen Läsionen des III., IV., V. und VI. Zeitschr. f. Ohrenheilk. Bd. 70, p. 259. 1914.

78. Panas, Considérations cliniques sur les abcès des sinus frontaux pouvant simuler des lésions indépendantes de la cavité orbitaire. Archives d'ophthalm. T. X., p. 231. 1890.

79. Paunz, Durch Nasenkrankheiten verursachte Augenleiden. Archiv f. Augenheilk. Bd. 52, p. 367. 1905.

80. — Neue Beiträge zur rhinogenen Sehnervenentzündung. Archiv f. Augenheilk. Bd. 71, p. 76. 1913.

81. Pause, Die Heilung retrobulbärer Erblindung durch Nasenoperationen. Münchner med. Wochenschr., p. 2887. 1912.

82. Peters, Bemerkungen über Erfolge der Nasenbehandlung bei Augenleiden. Zeitschr. f. Augenheilk. Bd. II, p. 152. 1899.

83. Piffl, Über retrobulbäre Neuritis infolge von Nebenhöhlenerkrankungen. Zeitschr. f. Ohrenheilk. Bd. 63, p. 231. 1911.

84. Post, Optic Neuritis dependent upon inflammation in the ethmoid cells. Americ. Journ. of Ophth. Vol. XXX., p. 161. 1913.

85. Prym, Erkrankungen der Nasennebenhöhlen und des Mittelohres bei Influenza. Deutsche med. Wochenschr. p. 880. 1919.

86. Rethi, Zur Ozaenafrage. Wiener med. Wochenschr. Nr. 10, p. 490. 1919.

87. — Die Beziehungen zwischen den Influenza- und „Grippe"-Erkrankungen der oberen Luftwege. Wiener klin. Wochenschr., p. 1118. 1919.

88. Rubert, Über d. Ätiologie der phlyktänulären Augenentzündung. Klin. Monatsbl. f. Augenheilk. L, p. 278. 1912.

89. Rübel, Vergrößerung des blinden Flecks (van der Hoeves Symptom) und zentrales Skotom b. Erkrankung der hinteren Nebenhöhlen der Nase. Klin. Monatsbl. f. Augenheilk., p. 136. August 1912.

90. Senn u. Spirig, Zur Ätiologie d. chronischen sog. idiopathischen Iridochorioiditis. Correspondenzbl. f. Schwz. Ärzte. p. 530. Sept. 1900.

91. Shoemaker, Diseases of the accessory sinuses as a cause of inflammations of the eye and paralyses of the ocular muscles. American Journ. of Ophthalm. Vol. XXV. p. 193. 1908.

92. Siegrist, Beitrag zur Kenntnis der anat. Grundlage der Alkoholamblyopie. Archiv f. Augenheilk. Bd. XLI, p. 136.

93. — Stereoskop.-mediz. Atlas Neisser. Nr. 649 u. 653. 1906.

94. Sitzungsbericht der Wiener ophthalm. Gesellschaft. Klin. Monatsbl. f. Augenheilk. Bd. 64, p. 548. 1920.

95. Smith, Referat, Klin. Monatsbl. f. Augenheilk. Bd. 45, p. 420. 1915.

96. Syzmanowsky, Zur Frage der retrobulbären Neuritis bei Kriegsteilnehmern. Klin. Monatsbl. f. Augenheilk. Bd. 62, p. 631. 1919.

97. de Schweinitz, Homonymous crescentic scotomas in association with ethmoiditis and tooth-root abscess. Ophthalmic Record. Vol. XXIV, p. 163. 1915.

98. Stenger, Beziehungen von Augenleiden zu Erkrankungen der Nase und Nebenhöhlen. Mediz. Klinik, p. 221. 1920.

99. Endonasale Behandlung von Augenkrankheiten. Deutsche med. Wochenschr., p. 1622. 1912.

100. Titschack, Augenbeteiligung bei Nebenhöhlenerkrankung. J. D. Kiel 1916.

101. Transactions of the Philadelphia policlinic ophthalmic society. Ophthalmic Record p. 272. 1913.

102. Uffenorde, Komplizierte Fälle von Nasennebenhöhlenerkrankung. Zeitschr. f. Laryngo-Rhinologie und ihre Grenzgebiete. Bd. III, p. 597. 1911.

103. Uhthoff, Ein Fall von Keilbein- und Siebbeintumor mit Übergreifen auf die Orbita. Klin. Monatsbl. f. Augenheilk. Bd. LXIII, p. 503. 1919.

104. — Referat, Archiv f. Augenheilk. Bd. 51, p. 394.

105. Wertheim, Über die Beziehungen der Neuritis optica retrobulbaris zu den Nebenhöhlenerkrankungen der Nase. Archiv f. Laryngol. Bd. 27, p. 162. 1912.

106. Winkler, Ernst, Über den Zusammenhang von Nasen- und Augenerkrankungen. Sammlg. zwangl. Abhandlungen a. d. Gebiete der Nasen-, Ohren-, Mund- und Halskrankheiten. Halle, Marhold 1898.

107. Wirtz, Rob., Die entzündlichen Erkrankungen des Sehorgans infolge von Zahnleiden. Klin. Monatsbl. f. Augenheilk. Bd. 60, p. 59. 1918.

108. Wokenius, Referat, Klin. Monatsbl. f. Augenheilk. Bd. 55, p. 420. 1915.

109. Würfel, Referat, Klin. Monatsbl. f. Augenheilk. Bd. 52, p. 590. 1914.

110. Ziem, Von Einschränkung des Gesichtsfeldes bei Erkrankung der Nase und ihrer Nebenhöhlen. Berl. klin. Wochenschr. p. 747. 1888.

111. – Über Iritis b. Eiterung der Nase und ihrer Nebenhöhlen. Wiener klin. Wochenschr. Nr. 29, p. 419. 1892.

112. — Über Beziehungen der Lähmung des nerv. III zu Krankheiten der Nase bzw. d. Keilbeinhöhle. Med. Klinik Nr. 9. 1910.

113. — Über Einschränkung des Gesichtsfeldes bei Nasenerkrankungen. Deutsche med. Wochenschrift, p. 87. 1889.

---

114 Löwenstein, Das Luftemphysem der Lider u. der Augenhöhle. Kl. M. Bl. f. Augenhk. Bd. 57, p. 77. 1916.

115. Stern, Beitrag zur Kenntnis der Osteome der Orbita. Zeitschr. f. Augenhk. Bd. 35. 1916.

116. Bachmann, Med. Klinik, p. 192. 1921.

117. Blumenthal, Med. Klinik, p. 356. 1921.

118. Hirsch, Luftembolie in die Art. centr. retinae nach Kieferhöhlenspülung. Klin. Monatsbl. f. Augenhk. Bd. 65, p. 625. 1920.

119. Weiß, Ibid. Bd. 66, p. 920.

120. Vogt, Arch. f. Ophthalmologie, Graefe, Bd. 99, p. 330. Klin. Monatsblätter f. Augenkeilkunde. Bd. 66, p. 841.

TAFEL I

Fall Nr. 1. Neuritis optica bei Sinusitis sphenoidalis.

Fig. 3. Hochgradige entzündliche Schwellung der rechten Sehnervenpapille vor der Eröffnung des gleichseitigen Sinus sphenoidalis (vgl. p. 46).

Fall Nr. 2. Neuritis retrobulbaris bei Ethmoiditis.

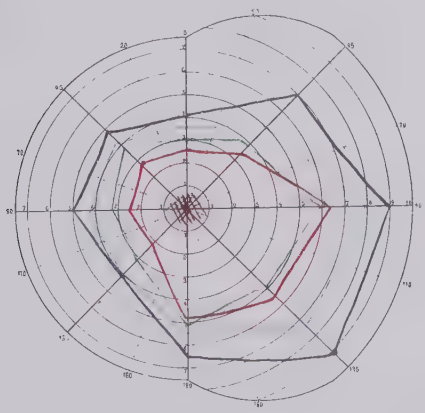

Fig. 4. Relatives Scotom für Rot und Grün und Herabsetzung der zentralen Sehschärfe auf 0,6 (vgl. p. 50).

Ernst Bircher Verlag Bern
Aktiengesellschaft

TAFEL II

Fall Nr. 3. Retinitis verursacht durch Ethmoiditis.

Fig. 5. Ophthalmoscopisches Bild vor der Eröffnung der erkrankten Ethmoidzellen (vgl. p. 53).

Fig. 6. Ophthalmoscopisches Bild 5 Tage nach der endo-nasalen Ausräumung der Ethmoidzellen (vgl. p. 54).

Ernst Bircher Verlag Bern
Aktiengesellschaft

TAFEL III

Fall Nr. 4. Neuroretinitis bei Empyem der Ethmoidzellen.

Fig. 7. Ophthalmoscopisches Bild vor der Eröffnung der erkrankten Ethmoidzellen (vgl. p. 56). Fig. 11 zeigt das dazugehörige Gesichtsfeld.

Fig. 8. Ophthalmoscopisches Bild 7 Tage nach erfolgter endo-nasaler Eröffnung der betreffenden Ethmoidzellen (vgl. p. 58).

Ernst Bircher Verlag Bern
Aktiengesellschaft

TAFEL IV

Fall Nr. 4. Neuroretinitis bei Empyem der Ethmoidzellen.

Fig. 9. Ophthalmoscopisches Bild 6 Wochen nach der Operation (vgl. p. 58).

Fig. 10. Endstadium der Sehnerven-Netzhauterkrankung. Kontrolluntersuchung nach 4 Jahren. Vgl. das dazugehörige Gesichtsfeld Fig. 12 und Text p. 59.

Ernst Bircher Verlag Bern
Aktiengesellschaft

TAFEL V

Fall Nr. 4. Neuroretinitis bei Empyem der Ethmoidzellen.

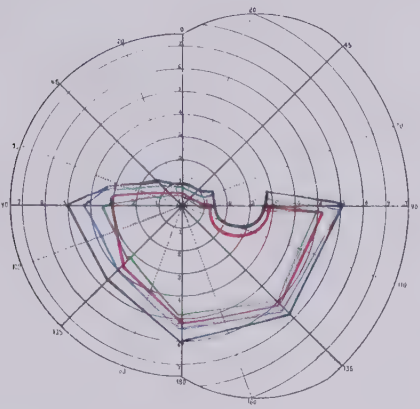

Fig. 11. Starke Vergrößerung des blinden Fleckes und fast völliger Ausfall der oberen Gesichtsfeldhälfte.
(Vgl. das dazugehörige ophthalmoscopische Bild Fig. 7 sowie Text p. 57).
Vis. centr. corrig = 0,15.

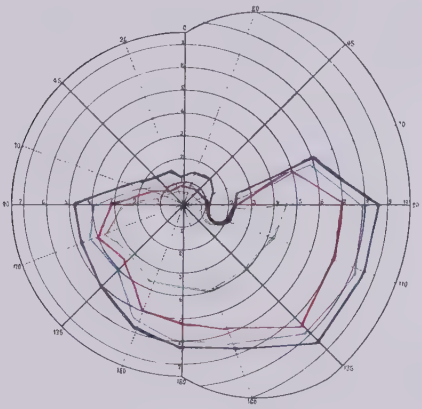

Fig. 12. Gesichtsfeld nach Abheilung der Erkrankung.
Die obere Gesichtsfeldhälfte hat sich nur unvollkommen wiederhergestellt, jedoch ist der blinde Fleck wieder von fast normaler Größe. Vis. centr. = 0,5 — 0,6.
Vgl. das dazugehörige ophthalmoscopische Bild Fig. 10 sowie Text p. 59.

Ernst Bircher Verlag Bern
Aktiengesellschaft

TAFEL VI

Fall Nr. 5. Retinitis proliferans bei chronischer Entzündung des Sinus maxillaris.

Fig. 13. Ophthalmoscopischer Befund bei der ersten Untersuchung (vgl. Text p. 63).

Fig. 14. Schlußstadium mit Netzhautablösung und den gegen den Glaskörper hingezogenen Gefäßen und Strängen (vgl. p. 66).

Ernst Bircher Verlag Bern
Aktiengesellschaft

TAFEL VII

Fall Nr. 6. Netzhautgefäßerkrankung (Thrombose?) bei Sinusitis sphenoidalis.

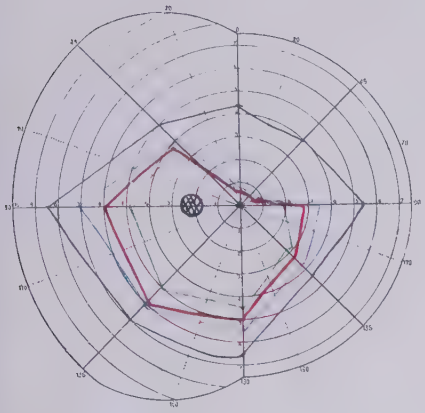

Fig. 15. Die Einschränkung für Farben oben nasal stimmt nicht mit der Lokalisation der Netzhauterkrankung überein und ist wohl eine Folge des gleichzeitig bestehenden Glaucoma simplex (vgl. p. 74).

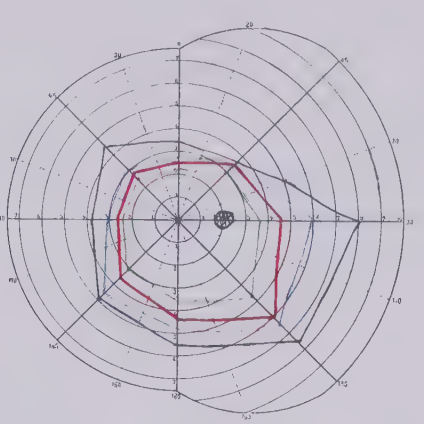

Fig. 16. Annähernd normales Gesichtsfeld des gesunden Auges.

Fall Nr. 7. Kompression beider Sehnerven durch von den Siebbeinzellen ausgehende tuberculöse Massen.

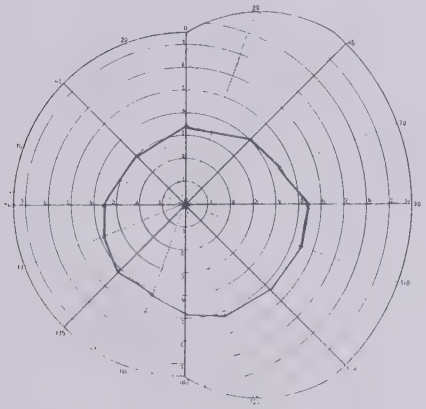

Fig. 17. Konzentrische Einengung des Gesichtsfeldes des rechten Auges. Farben werden im ganzen Gesichtsfeld nicht erkannt. Ein zentrales Scotom ist nicht nachzuweisen. Vis. centr. = Fingerzählen in 2 m (vgl. p. 77).

Ernst Bircher Verlag Bern
Aktiengesellschaft

TAFEL VIII

Fall Nr. 7. Kompression beider Sehnerven durch von den Siebbeinzellen ausgehende tuberculöse Massen.

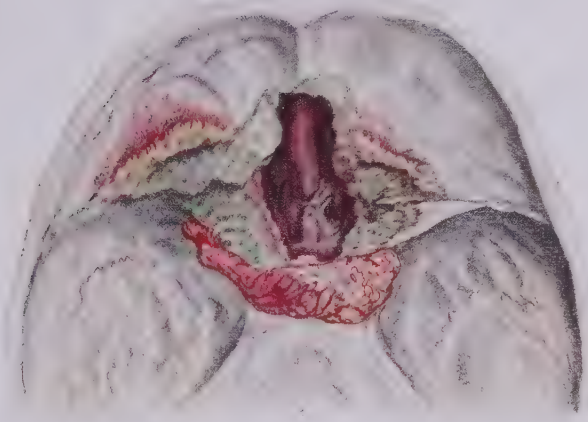

Fig. 18. Die vordere Schädelgrube ist in ausgedehntem Maße von tuberculösem Granulationsgewebe erfüllt (vgl. p. 79).

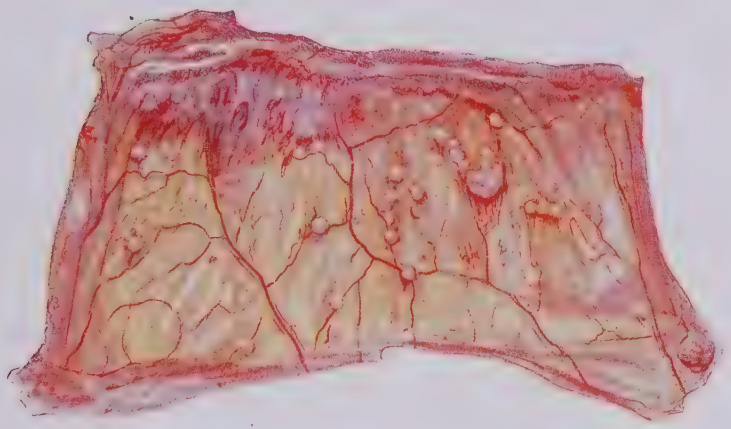

Fig. 19. Tuberculöse Aussaat in den Meningen (vgl. p. 79).

Ernst Bircher Verlag Bern
Aktiengesellschaft

VERLAG ERNST BIRCHER, AKTIENGESELLSCHAFT, LEIPZIG

Die Pubertätsdrüse und ihre Wirkungen. Für Biologen und Ärzte. Von Prof. Dr. Alex. Lipschütz, Direktor des Physiologischen Instituts der Universität Dorpat, Estland. XV. 456 Seiten mit 140 Abbildungen im Text und einer farbigen Tafel. (Ausführliche Prospekte stehen zu Diensten.) Mk. 300.—

Die Lokalanästhesie zur Extraktion der Zähne. Eine Einführung in die zahnärztliche Lokalanästhesie für Studierende und Ärzte von Dr. O. Müller-Widmann, Privatdozent für Zahnheilkunde an der Universität Bern. Zweite, vermehrte und verbesserte Auflage. (Ausführliche Prospekte stehen auf Verlangen zu Diensten.) Geh. Mk. 30.—

Pocken und Pockenbekämpfung. Von Dr. O. Sobernheim, o. Prof. der Hygiene und Bakteriologie in Bern. Preis Mk. 10.—

Pathologisch-anatomische und histologische Beiträge zur Kenntnis der sogenannten „Spanischen Grippe“, nebst ätiologischen und epidemiologischen Bemerkungen über diese Erkrankung und die Influenza im Allgemeinen und nach eigenen Erfahrungen an dem Materiale des Pathologisch-anatomischen Instituts und des Garnisonsspitals Innsbruck. Von Dr. Felix von Werdt, Privatdozent für pathologische Anatomie an der Universität Innsbruck, Prosector der Kantonalen Krankenanstalten in Aarau. Preis Fr. 4.80

Die „Spanische Grippe“ und ihre Bekämpfung. Bakteriologie, Epidemiologie, spezifische und allgemeine Seuchenabwehr. Von Dr. med. Carl Spengler, Davos. Mit einer farbigen Tafel. Geh. Mk. 5.—

Die Sexual-Revolution. Der Kampf um die staatliche Bekämpfung der Geschlechtskrankheiten. Von Polizeiarzt a. D. Dr. med. Dreuw-Berlin. Unter Mitwirkung von Dr. jur. Schönmann-Berlin. 528 Seiten. Geh. Mk. 100.—

Durch alle Buchhandlungen zu beziehen, wo nicht erhältlich, direkt vom Verlag

VERLAG ERNST BIRCHER, AKTIENGESELLSCHAFT, LEIPZIG

Arbeiten zur angewandten Psychiatrie

unter Mitwirkung von

Prof. K. Jaspers, Heidelberg, Prof. Hans W. Maier, Zürich
Dir. Repond, Malévoz (Wallis), und Prof. Erwin Stransky, Wien

herausgegeben von

Dr. W. MORGENTHALER

Privat-Dozent für Psychiatrie an der Universität Bern

Bisher sind erschienen:

Band 1. Morgenthaler, Dr. W.: **Ein Geisteskranker als Künstler.** Mit zwei Abbildungen im Text und 22 teils farbigen Abbildungen auf 20 Tafeln. Preis Mk. 80.—

Band 2. Rorschach, Dr. med. H., Herisau: **Psychodiagnostik, Methodik und Ergebnisse eines wahrnehmungsdiagnostischen Experiments** (Deutenlassen von Zufallsformen). Mit dem zugehörigen Test, bestehend aus zehn teils farbigen Tafeln. Preis Mk. 80.—
Tafeln apart Preis Mk. 30.—

Band 3. Stransky, Prof. Dr. Erwin, Wien: **Psychopathologie der Ausnahme-Zustände und Psychopathologie des Alltags.** Preis Mk. 30.—

Band 4. Roffenstein, Pr. phil. Gaston, Wien: **Zur Psychologie und Psychopathologie der Gegenwartsgeschichte.** Preis Mk. 30.—

Band 5. Jaspers, Prof. Dr. K., Heidelberg: **Strindberg und Van Gogh.** Versuch einer pathographischen Analyse unter vergleichender Heranziehung von Swedenborg und Hölderlin. Preis Mk. 45.—

In Vorbereitung:

Band 6. Maier, Prof. Dr. Hans W., Zürich: **Kinematographische Studien zur Mimik Geisteskranker.**

Subskribenten auf diese 6 Bände geniessen einen Vorzugspreis von 15%

Psychische Schüleruntersuchungen mit dem Formdeutversuch

Von Dr. med. HANS BEHN-ESCHENBURG

Mit 8 Tabellen und 1 Tafel. Preis Fr. 3.60

Durch alle Buchhandlungen zu beziehen, wo nicht erhältlich, direkt vom Verlag

f
28.A.24.
Uber augenerkrankungen als folg1922
Countway Library BEV4100
3 2044 046 062 261

f
28.A.24.
Uber augenerkrankungen als folg1922
Countway Library BEV4100
3 2044 046 062 261